

# Toxina botulínica, rompiendo el paradigma en el abordaje por dermatología, cirugía plástica y neurología

Jorge Mario Gomez Arbelaez<sup>1</sup>, Juan Camilo Cañón Moreno<sup>2</sup>, Danna Lianeth Vasquez Castañeda<sup>3</sup>, Juan Sebastián Puentes<sup>4</sup>, Marco Vera Soto<sup>5</sup>, Natalia Quintero<sup>6</sup>, Natalia Silvana Duarte Garzón<sup>7</sup>, Juan David López Muriel<sup>8</sup>

1 Jorge Mario Gomez Arbelaez\*, Universidad del Rosario, Jorge.mario.1998@hotmail.com  
2 Juan Camilo Cañón Moreno, Universidad Nacional de Colombia, juccanonmo@gmail.com  
3 Juan David López Muriel, Universidad Nacional de Colombia, juandavidlopezmuriel@gmail.com  
4 Danna Lianeth Vasquez Castañeda, Universidad Tecnológica de Pereira, dannalvc@utp.edu.co  
5 Juan Sebastián Puentes, Universidad del Norte, drjuanpuentes@gmail.com  
6 Marco Vera Soto, Pontificia Universidad Javeriana- Cali, marcoverasoto@hotmail.com  
7 Natalia Quintero, Universidad Santiago de Cali, nqs90@hotmail.com  
8 Natalia Silvana Duarte Garzón, Fundación Universitaria de Ciencias de la Salud FUCS, nataliasdg@gmail.com

## Historia del Artículo:

Recibido el 10 de febrero de 2022  
Aceptado el 20 de diciembre de 2022  
On-line el 5 de enero de 2023

**Palabras Clave:** Toxina botulínica, cirugía plástica, dermatología, pediatría, indicaciones no aprobadas, neurología.

**Keywords:** Botulinum toxin, plastic surgery, dermatology, pediatrics, unapproved indications, neurology.

## Resumen

La toxina botulínica ha tenido un papel fundamental en el tratamiento de diferentes condiciones médicas incluso previo a su uso como uno de los principales componentes de la medicina plástica y reconstructiva, así como de sus múltiples aplicaciones dermatológicas. Evidenciamos como se ha implementado en diferentes condiciones médicas tales como manejo de dolor, condiciones neurológicas, urológicas y oftalmológicas, así como rehabilitación de pacientes. Buscamos exponer un panorama amplio de posibilidades de manejo con la toxina botulínica fuera de su papel protagónico en la medicina estética.

## Abstract

Botulinum toxin has had a fundamental role in the treatment of different medical conditions even prior to its use as one of the main components of plastic and reconstructive medicine, as well as its multiple dermatological applications.

We show how it has been implemented in different medical conditions such as pain management, neurological, urological and ophthalmological conditions, as well as patient rehabilitation. We seek to expose a broad panorama of management possibilities with botulinum toxin outside its leading role in aesthetic medicine.

## \* Autor para correspondencia:

Jorge Mario Gomez Arbelaez\*, Universidad del Rosario email: [Jorge.mario.1998@hotmail.com](mailto:Jorge.mario.1998@hotmail.com)

## Cómo citar:

Gomez et al. Toxina botulínica, rompiendo el paradigma en el abordaje por dermatología, cirugía plástica y neurología. S&EMJ. Año 2023; Vol. 3: 5-20.

## Introducción

La toxina botulínica es una sustancia producida por la bacteria *Clostridium botulinum*, Se han descrito 7 serotipos diferentes de la misma y comercialmente son relevantes los serotipos tipo A y tipo B. sin embargo, el más ampliamente usado es la toxina botulínica tipo A. (1).

Este compuesto actúa bloqueando la liberación de acetilcolina en la unión neuromuscular induciendo una parálisis muscular temporal, se han descrito otros mecanismos de acción con efectos clínicos asociados como reducción de transpiración local, prurito y vasodilatación al inhibir liberación del péptido relacionado con el gen de la calcitonina (CGRP) y sustancia P (SP)(2).

La Administración de Drogas y Medicamentos de Estados Unidos (FDA) ha generado progresivamente cada vez más indicaciones aprobadas para esta sustancia, para la práctica de diferentes especialidades médicas: oftalmología, neurología, dermatología, cirugía plástica. Siendo incluso aprobado para otros usos médicos, tales como el tratamiento del estrabismo y el blefaroespasmio en 1989, por líneas glabulares de moderadas a severas en 2002, para hiperhidrosis axilar severa en 2004, por migrañas en 2010, por líneas de expresión en cantos laterales en 2013, y para líneas de la frente en 2017. (1) Existen incluso otras indicaciones aprobadas en el momento para toxina botulínica como observamos en la tabla 1.

Existen múltiples indicaciones adicionales para toxina botulínica no aprobadas oficialmente, pero que representan una importante herramienta en la práctica clínica dermatológica y cirugía plástica, describiremos cada una de ellas haciendo énfasis en la evidencia de su uso clínico.

## Objetivo

Determinar la utilización relevante clínicamente de la toxina botulínica tipo A y B en áreas de cirugía plástica y dermatología, tanto en población pediátrica

como adulta, así como aplicaciones clínicas relevantes en otras ramas médicas como la neurología.

## Método

Se realizó una búsqueda sistemática de literatura, entre enero del 2018 a diciembre del 2022, en las bases de PubMed, *Science Direct*, SCIELO, y Google académico, con los términos Mesh (*Medical Subject Headings*): *Pediatrics, Botulinum Toxin, Botulinum Toxins, Type A, Dermatology, Surgery, Plastic*. Se consideraron 441 artículos, tipo revisión sistemática de literatura, metaanálisis, estudios de casos, estudios, ensayos clínicos controlados aleatorizados, y estudios de cohortes. En total se incluyeron 55 artículos en la presente revisión relacionados con usos clínicos de toxina botulínica en el ámbito de la cirugía plástica y dermatología, tanto en población pediátrica como adulta.

## Conclusiones

La toxina botulínica es una herramienta muy importante en la práctica diaria de cirugía plástica y dermatológica, con resultados evidenciados para múltiples indicaciones no aprobadas y resultados prometedores en algunas otras que van más allá del concepto de papel protagónico en aplicaciones estéticas de la misma y abre un campo amplio de acción a la toxina botulínica. Se considera necesario ampliar los estudios clínicos aleatorizados, revisiones sistemáticas y metaanálisis, evaluando aspectos como la dosis apropiada y los puntos de inyección apropiados de acuerdo con las diferentes indicaciones no aprobadas que se han estudiado y que están por desarrollarse.

## Introduction

*Botulinum toxin is a substance produced by the bacterium Clostridium botulinum, 7 different serotypes of it have been described and commercially relevant serotypes type A and type B. However, the most widely used is botulinum toxin type A. (1).*

**Tabla 1. Indicaciones aprobadas por la FDA para toxina botulínica**

Tratamiento de espasticidad de miembros superiores en adultos.
Tratamiento de la distonía cervical en pacientes adultos (reducir posición anormal de la cabeza y dolor en el cuello).
Profilaxis para dolor de cabeza en pacientes con migraña crónica (15 días o más al mes con dolor, al menos por 4 horas al día).
Incontinencia urinaria secundaria a hiperactividad del detrusor asociado a desorden neurológico o no respuesta a anticolinérgicos.
Tratamiento de hiperhidrosis axilar que no responde a agentes tópicos en adultos.
Tratamiento de
Tratamiento de estrabismo en pacientes de 12 años o más.

**Fuente:** Elaborado con base en Freeman, 2020(2)

*This compound acts by blocking the release of acetylcholine at the neuromuscular junction inducing temporary muscle paralysis, other mechanisms of action have been described with associated clinical effects such as reduction of local perspiration, pruritus and vasodilation by inhibiting release of calcitonin gene-related peptide (CGRP) and substance P (SP)(2).*

*The United States Drug Administration (FDA) has progressively generated more and more approved indications for this substance, for the practice of different medical specialties: ophthalmology, neurology, dermatology, plastic surgery. It was even approved for other medical uses, such as the treatment of strabismus and blepharospasm in 1989, for moderate to severe glabellar lines in 2002, for severe axillary hyperhidrosis in 2004, for migraines in 2010, for expression lines in lateral edges in 2013, and for forehead lines in 2017. (1) There are even other indications approved at the time for botulinum toxin as shown in Table 1.*

*There are multiple additional indications for botulinum toxin not officially approved, but which represent an important tool in dermatological clinical practice and plastic surgery, we will describe each of them emphasizing the evidence of its clinical use.*

## Objective

*To determine the clinically relevant use of botulinum toxin type A and B in areas of plastic surgery and dermatology, both in pediatric and adult populations, as well as relevant clinical applications in other medical branches such as neurology.*

## Method

*A systematic literature search was carried out, between January 2018 and December 2022, in the databases of PubMed, Science Direct, SCIELO, and Google Scholar, with the terms Mesh (Medical Subject Headings): Pediatrics, Botulinum Toxin, Botulinum Toxins, Type A, Dermatology. Surgery, Plastic. We considered 441 articles, such as systematic literature review, meta-analysis, case studies, studies, randomized controlled clinical trials, and cohort studies. A total of 55 articles were included in this review related to clinical uses of botulinum toxin in the field of plastic surgery and dermatology, both in pediatric and adult populations.*

## Conclusions

*Botulinum toxin is a very important tool in the daily practice of plastic and dermatological surgery, with results evidenced for multiple unapproved indications and promising results in some others that go beyond the concept of leading role in aesthetic applications of the same and opens a wide field of action to botulinum toxin. It is considered necessary to expand randomized clinical studies, systematic reviews and meta-analyses,*

*evaluating aspects such as the appropriate dose and the appropriate injection sites according to the different unapproved indications that have been studied and that are to be developed.*

La toxina botulínica transformando la dermatología, cirugía plástica y neurología en pacientes de todas las edades: Un enfoque integral

## Realidades de la práctica Dermatológica

### Alopecias

#### Alopecia Androgénica

Estudios clínicos aleatorizados con dosis total de 150 u distribuidas en 30 puntos de inyección en áreas frontal temporal occipital, población de 40 paciente evidencian incremento significativo en conteo capilar a 4 meses de seguimiento. (1)

Además, se ha evaluado estudios aleatorizados con terapia convencional combinada finasteride minoxidil Vs. terapia combinada más toxina botulínica tipo A. Evidencia a 3 y 6 meses de seguimiento que la densidad del cabello del lado de la inyección de toxina botulínica tipo A fue mayor que la del lado de terapia combinada. (3)

#### Alopecia asociada a cefalea

Se ha descrito una alteración en el origen del dolor de activación repetitiva de vías de inflamación asociadas a sustancia P, generando agotamiento de vía de señalización y pérdida de estímulo de crecimiento asociado y consecuente alopecia. Con reporte de caso que evidencia tratamiento exitoso con 100 u toxina botulínica tipo A con aumento de densidad pilar y disminución sostenida de dolor al seguimiento a 3 meses. (1)

#### Alopecia areata

A pesar de los resultados evidenciados y el papel de la toxina botulínica en el manejo de las alopecias, se requieren aún estudios con mayores poblaciones y un nivel de evidencia más alto que pruebe la efectividad del tratamiento con toxina botulínica tipo a para dichas condiciones. (4)

#### Foliculitis Decalvans

Serie de casos con 4 pacientes con diagnóstico de foliculitis decalvans, tratados con dosis total promedio 80 - 150 u toxina botulínica tipo A. en todos se redujo secreción, en la mitad hubo crecimiento de cabello, a mayor severidad mejor respuesta. (1)

## Alopecia inducida por radiación

Reporte de caso paciente con alopecia frontoparietal inducida por radiación tratado con dosis total de 150 u toxina botulínica tipo A con mejorías en crecimiento y densidad capilar en seguimiento a 12 meses. (1)

## Hidradenitis supurativa

Se ha identificado que la toxina botulínica A presenta una mejoría en calidad de vida y en síntomas asociados en pacientes con Hidradenitis supurativa. En un ensayo clínico que tomaba 20 pacientes con hiperhidrosis estadio I a III según clasificación de *Huley*, con una reducción en puntaje DLQI de 17 a 8 puntos significativamente mayor a placebo  $p < 0.05$ . En estos pacientes el efecto se correlaciona adicionalmente en algunos casos con la presencia concomitante de hiperhidrosis. (5)

## Fenómeno de Raynaud

En el fenómeno de *Raynaud* es poco conocido el mecanismo de acción de toxina botulínica, se considera teóricamente su papel a través de simpatectomía química, ya que impide reclutamiento de receptores alfa 2 inductores de vasoconstricción en el músculo liso vascular. Con dosis recomendadas de inyección entre 50 a 150 u por mano en áreas metacarpofalángicas de segundo dedo, intentando respetar áreas palmar, distal y proximal para disminuir riesgo de efectos adversos como debilidad muscular. La recomendación de tratamiento con toxina botulínica tipo A se da en contexto de pacientes refractarios a tratamientos tópicos de primera línea y que pudieran ser candidatos a tratamiento quirúrgico como una alternativa en el manejo clínico. (6) El uso de esta terapia ha evidenciado, mejoría en variables clínicas como temperatura digital, alivio de dolor, alivio de úlceras. (2)

## Úlceras digitales en pacientes con esclerodermia

Se evidencia que la toxina botulínica tipo A puede tener efectos beneficios para el tratamiento de úlceras digitales crónicas en pacientes con esclerosis sistémica. En una revisión sistemática se evidenció reducción escala EVA de dolor en el 100 % de las úlceras y curación en el 48 % de los casos. Con dosis entre 50 y 100 UI por mano, se evidenció mejoría significativa en cierre de herida y disminución en empleo de vasodilatadores. (7)

## Hiperpigmentación inducida por ultravioleta B

En estudios previos evidenció un efecto preventivo de la inyección de toxina botulínica tipo A en el desarrollo de hiperpigmentación de la piel inducida por radiación ultravioleta b (UVB). Sin embargo, en

estudios clínicos aleatorizados posteriores no se ha evidenciado el mismo efecto de manera terapéutica cuando se induce la hiperpigmentación con UVB y se compara efecto terapéutico frente a placebo. Por ahora solo se ha podido determinar su efecto preventivo, aún se requieren más estudios para evaluar su efecto terapéutico frente a otras condiciones de hiperpigmentación. (8)

## Control de la producción de sebo y piel grasa

La piel grasa se relaciona a una mayor producción de sebo y la presencia de poros aumentados de tamaño, se ha evidenciado el uso de toxina botulínica como una terapia efectiva para reducción en producción de sebo y tamaño de los poros; el mecanismo fisiopatológico propuesto aparentemente es debido a bloqueo de la señalización colinérgica en las glándulas sebáceas, esto dado una acción sobre receptores de acetilcolina a7 importante en la cito transmisión local autocrino o paracrino. (9)

En estudios de ensayos aleatorizados se encontró con dosis de 30 a 45 UI toxina botulínica tipo a en 10 sitios de inyección en la frente presentaron reducción aproximada 80 % en producción de sebo y mejoría en los resultados de la satisfacción del paciente. Se han estudiado dosis menores 10 a 20 UI toxina botulínica tipo a en 5 puntos diferentes en zona frontal, mostrando disminución significativa en producción de sebo. (1)

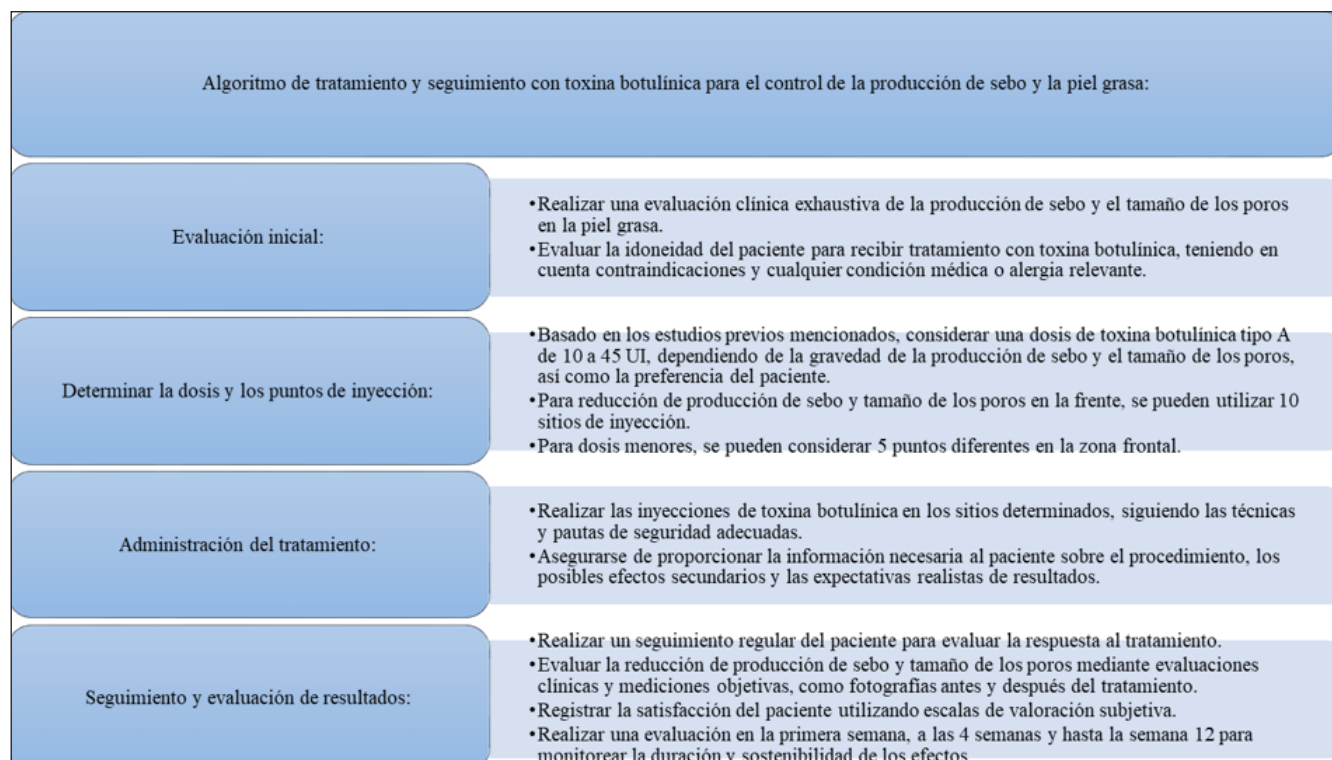
Se ha estudiado adicional en ensayos aleatorizados el empleo de incobotulinumtoxin A evaluando control del sebo y tamaño de los poros. Se evidencia que en la primera semana de seguimiento existe mejoría en estas variables significativa, con máxima mejoría a las 4 semanas y un efecto sostenido hasta la semana 12 de seguimiento. (10)

También en un estudio de revisión sistemática teniendo en cuenta 13 estudios previos sugirió que la inyección intradérmica de toxina botulínica tipo A disminuyó la producción de sebo y el tamaño de los poros. Además, la satisfacción de los pacientes fue alta y no se observaron efectos secundarios significativos. (9)

## Tratamiento de cicatrices

### Manejo de cicatrices queloides e hipertróficas

Las cicatrices queloides e hipertróficas son crecimientos benignos de tejido fibroso desarrollados como una respuesta anormal de curación a una herida cutánea en pacientes que poseen una predisposición genética. El mecanismo fisiopatológico por el que se producen no se ha descrito claramente, sin embargo, implica alteración en el adecuado balance entre la degeneración de la matriz de tejido conectivo, síntesis de colágeno, proliferación y migración de

**Algoritmo 1:** Tratamiento y seguimiento con toxina botulínica para el control de producción de sebo y piel grasa

**Fuente:** Tomado y modificado con fines académicos con base en Shuo, 2019 (9); Park, 2021(10); Alster, 2020(1). Ritmo de tratamiento y seguimiento con toxina botulínica para el control de la producción de sebo y la piel grasa.

queratinocitos y fibroblastos.

La toxina botulínica actúa alterando el ciclo celular de fibroblastos entrando en fase no proliferativa, así como inhibiendo factores fibrogénicos como factor de crecimiento de tejido conectivo y factor de crecimiento transformante beta, como resultado se evidencia disminución del tamaño y la altura de las cicatrices queloides e hipertróficas; generando adicional disminución de dolor e inflamación, esta última mediada a través de la interacción con la producción de neuropéptidos. (11)

En estudios de revisión sistemática adicional se buscó efectividad en el tratamiento de cicatrices hipertróficas y queloides en comparación con otras terapias, como el uso de triamcinolona intralesional; evidencian diferencias con instrumentos de evaluación como la escala análoga visual, se encontró diferencia significativa entre la inyección intralesional de toxina botulínica tipo A y la inyección intralesional de corticoides, con un RR=0,82 (P=0,012; IC 95 %=0,70-0,96). (12)

Adicional encontramos estudios de metaanálisis comparando entre el empleo aislado de corticoides intralesionales Vs. el empleo de toxina botulínica tipo A asociado con el corticoide intralesional en el tratamiento de cicatrices hipertróficas y queloides, se evalúan variables diferentes como puntajes en escala

VAS (escala análoga visual) se evidencia diferencia significativa entre grupos promedio en puntaje -1.89. Escala VSS (escala puntuación de cicatriz de Vancouver) se evidencia diferencia significativa entre grupos promedio en puntaje en - 2.75. Adicional en variables como grosor de cicatriz, grado de prurito y satisfacción del paciente. La combinación de corticosteroides y toxina botulínica tipo A fueron superiores a las de los corticosteroides ( $p < 0,05$ ). (13)

### Hiperfunción de glándulas exocrinas Sialorrea

Existen múltiples causas de Sialorrea agudas y crónicas, la toxina botulínica generalmente está indicada para la sialorrea crónica causada por trastornos neurológicos como parálisis cerebral, esclerosis lateral amiotrófica y enfermedad de Parkinson. (2)

Se ha demostrado eficacia de quimio denervación de glándulas salivales con toxina botulínica tipo A.

Mecanismos fisiopatológicos específicos, descritos a través de inhibición de la proteína SNAP 25, reguladora de la liberación de acetilcolina, en la unión neuromuscular al fusionar vesículas que contienen acetilcolina con la membrana plasmática, bloqueando la liberación presináptica de acetilcolina en las uniones neurosecretoras dentro de las glándulas salivales.

Efectos secundarios (dificultades para masticar y debilidad transitoria al cerrar la boca) leves y mejor tolerados frente a los anticolinérgicos (sequedad de boca, espesamiento de la saliva e inflamación de las glándulas salivales); efectos reducibles con la guía ecográfica para la inyección. (14)

Revisión sistemática en población pediátrica, la evidencia sugiere que la dosis de 50 U total de toxina botulínica tipo A en las glándulas submandibulares bilateral es segura y efectiva en la población pediátrica. Para inyecciones de 4 glándulas, las inyecciones bilaterales de glándulas submandibulares y parótidas de 60 a 100 U total es la dosis segura y efectiva. Se requieren estudios aleatorizados adicionales que comparen adicionalmente inyecciones de 2 glándulas frente a 4 glándulas en población pediátrica. (14)

Estudio de cohorte retrospectiva identificaron población pediátrica con deterioro neurológico de base, evaluando mejoría de severidad de sialorrea posterior a través de una escala análoga visual, así como resultado secundario, infecciones de vías respiratorias inferiores encontrando mejoría significativa de severidad. Sin embargo, resultados fueron inferiores frente al tratamiento quirúrgico. (15)

## Hiperhidrosis axilar

Las inyecciones de toxina botulínica muestran eficacia en el control de la sudoración, dado que presentan una inhibición irreversible de la liberación de acetilcolina de las vesículas presinápticas, bloqueando las vías colinérgicas de glándulas apocrinas y ecrinas reduciendo la transpiración. (16) Evidenciándose posterior al tratamiento cambios histológicos de las glándulas sudoríparas apocrinas con cambios atróficos e hipoplasia. (17)

En estudio de metaanálisis se encontró que la toxina botulínica reduce significativamente producción de sudor, mejoría en parámetros de gravedad de enfermedad y calidad de vida en comparación con placebo. Rangos de dosis de 50 a 200 u con evidencia de más del 50 % reducción del sudor a las 6 semanas. Se puede considerar toxina botulínica no solo como alternativa al tratamiento posterior a fracaso de terapia convencional tópica, puede ser una alternativa válida para manejo de primera línea en casos graves, aunque recomiendan estudios aleatorizados adicionales con mayor población. (16)

En estudio de ensayo aleatorizado controlado con 19 pacientes, evalúan toxina botulínica tipo A en una axila vs. placebo en la otra. Dosis de 200 u alrededor de 20 sitios de inyección, cuantificando sudoración a través de test gravimétrico con papel filtro, se evidencia reducción significativa en sudoración respecto a control a los 3 meses de seguimiento (13.33 vs. 33.75 mg/min P=0.0028). (17)

Se ha evaluado no solo la efectividad, sino también la calidad de vida de los pacientes posterior al manejo con toxina botulínica en hiperhidrosis axilar; por ejemplo, en un estudio de cohorte prospectiva se evaluó en pacientes con inyección de toxina botulínica 50 u por axila con el instrumento de escala de gravedad de la enfermedad en hiperhidrosis (HDSS), adicional un cuestionario de calidad de vida (DLQI). Se evaluaron 40 pacientes encontrando Antes del tratamiento con toxina botulínica tipo A el 93 % informó hiperhidrosis grave (HDSS grado 3) o intolerable (HDSS 4); después del tratamiento, solo el 8 % calificó la hiperhidrosis como severa o intolerable presentándose una diferencia significativa en calidad de vida para los pacientes sometidos a este tratamiento. (18)

Se ha evaluado a largo plazo este efecto sobre la calidad de vida, por ejemplo en estudios de cohorte retrospectivos a 5 años se evaluaron 75 pacientes con tratamiento en 5 años previos o más con toxina botulínica se evidencia a través de instrumento de valoración de calidad de vida DLQI con una puntuación de 1.6 comparados con el puntaje medio en estudios previos validados de 12.2. (19)

Estudios adicionales buscan asociaciones con el manejo de toxina botulínica para potenciar el efecto y presentar la mayor eficacia posible en control de la enfermedad, como un ensayo clínico aleatorizado de 90 pacientes con bromhidrosis axilar aleatorizados a 3 grupos, grupo A: electro cauterización después de extirpar glándulas sudoríparas, grupo B: inyección toxina botulínica, grupo C: electro cauterización después de la extirpación de glándulas sudoríparas y toxina botulínica; seguimiento a un año con evidencia de reducción puntuación de mal olor respectivamente en los grupos una puntuación de 20,2 %, 27,5 % y 12,5 %. Con efectividad en todos los grupos de manejo, sin embargo, con diferencias significativas a favor de triple terapia. (20)

## Hiperhidrosis Palmo plantar

Siendo aún menos frecuente que la afección axilar. Se ha evidenciado la toxina botulínica tipo A como un tratamiento efectivo en el manejo de hiperhidrosis palmar y plantar, con efectividad hasta 75 % en mejoría de síntomas con tratamiento con dosis total en promedio de 100 u por área. (2)

Se han descrito esquemas de manejo combinados para hiperhidrosis palmar con inyección de toxina botulínica tipo A (dosis total en un rango entre 100 y 150 u por mano) asociado con tratamiento posterior vía oral de oxibutinina oral (antimuscarínico oral) 5 a 10 mg día por 1 semana adicional. Se evidencia diferencias significativas a favor de uso de terapia combinada en seguimiento a 52 semanas, 82 % efectividad en control de síntomas vs. 3 % en grupo de oxibutinina en monoterapia. (21)

## Hiperhidrosis craneofacial postmenopáusica

Se han encontrado mejoría en severidad de síntomas y en calidad de vida en otras indicaciones como la hiperhidrosis postmenopáusica, en un ensayo clínico controlado 8 pacientes aleatorizados a manejo con toxina botulínica tipo B (dosis total 2250 u, dosis variable 2.5 a 7.5 u por sitio de inyección) vs. placebo, se evidenció reducción en puntaje de calidad de vida DLQI en los pacientes con toxina botulínica tipo B con una mejoría en promedio de 9 puntos frente a placebo con un aumento en puntaje de 2 puntos en promedio. Adicional una disminución en el puntaje HDSS media de 2 puntos frente a placebo que no presenta cambios en puntaje. (22)

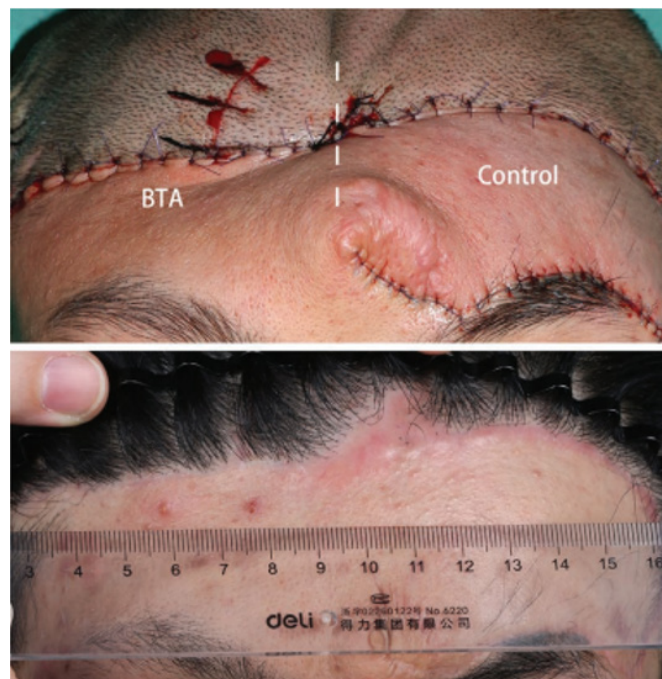## Realidades del manejo en cirugía plástica Prevención de cicatrices patológicas

La toxina botulínica puede mejorar significativamente la apariencia cosmética y la calidad de la cicatriz postoperatoria, desde el aspecto fisiopatológico reduce el efecto de tensión en los bordes de la herida a través del bloqueo muscular temporal, adicional a este efecto puede verse implicado la regulación de la actividad fibroblástica mediada por factor de crecimiento transformante beta (TGF- $\beta$ ) interfiriendo con el depósito de colágeno y remodelamiento de la cicatriz. (23)

En un estudio de revisión sistemática y metaanálisis evaluando eficacia y seguridad de toxina botulínica en prevención de cicatrices postoperatorias y mejoría de cicatrización de heridas frente a placebo, tuvo en cuenta 671 casos provenientes de 16 ensayos clínicos aleatorizados mostrando superioridad significativa con instrumentos de valoración escala VSS (diferencia de medias [DM] = -1,32, intervalo de confianza [IC] del 95 %: -2,00 al -0,65,  $p = 0,0001$ ), en escala VAS (DM = 1,29, IC del 95 %: 1,05- 1,52,  $p < 0,00001$ ), una escala adicional Escala de evaluación de cicatrices de Stony Brook (SBSSES) con (DM = -0,18, IC del 95 %: -0,27 al -0,10,  $p < 0,0001$ ). También el ancho de la cicatriz (DM = -0,18, IC del 95 %: -0,27 al -0,10,  $p < 0,0001$ ) y satisfacción de los pacientes (cociente de riesgos [RR] = 1,25, IC 95 %: 1,06-1,49,  $p = 0,01$ ). Sin diferencias significativas en incidencia de efectos adversos (RR = 1,46, IC del 95 %: 0,64-3,33,  $p = 0,36$ ). (23).

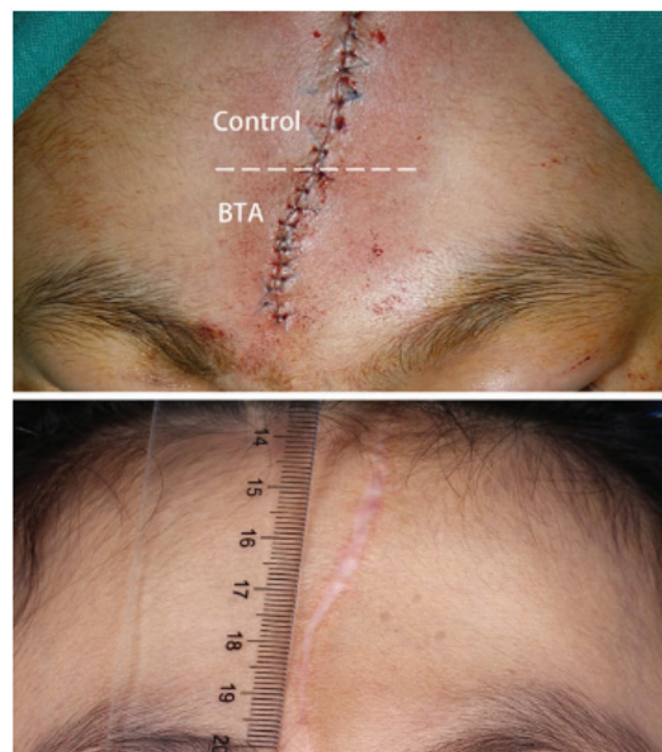En otro estudio de metanálisis teniendo en cuenta 633 casos de 17 ensayos aleatorizados se evidencia que la toxina botulínica puede mejorar la apariencia cosmética y la condición de la cicatriz postquirúrgica, con diferencias significativas en escalas de medición. Puntuación VSS (DM = -0,97, IC del 95 % = -1,56 al -0,39,  $p = 0,001$ ), una puntuación VAS más alta (DM = 1,26, IC del 95 % = 1,04 a 1,47,  $p < 0,00001$ ), anchura de la cicatriz más fina (DM = -0,25, IC del 95 % = -0,37 al -0,12,  $p < 0,0001$ ) y mayor satisfacción del paciente (RR = 3,38 IC del 95 % = 1,45 a 7,89,  $p = 0,005$ ). Sin evidencia

**Imagen 1:** Cicatriz en la línea de implantación del cabello en la frente. Inicial (arriba) y 6 meses de seguimiento (abajo). Mitad derecha de la paciente tratada con toxina botulínica tipo A y mitad izquierda tratada con solución salina normal al 0,9%.



**Fuente:** Tomado para fines académicos de este estudio de Hu et al.2018. ((24)

**Imagen 2:** Cicatriz en línea media en la frente. Inicial (arriba) y 6 meses de seguimiento (abajo). Mitad inferior tratada con toxina botulínica tipo A y mitad superior tratada con solución salina normal al 0,9%.



**Fuente:** Tomado para fines académicos de este estudio de Hu et al.2018. (24)

diferencias estadísticas en eventos adversos. (25)

Se ha estudiado el efecto de la toxina botulínica tipo A en áreas específicas, por ejemplo en cicatrices faciales, un estudio de revisión sistemática y metaanálisis incluyó 210 pacientes provenientes de 7 estudios. Se evidencia en el puntaje de la escala VAS diferencias de medias (DM) significativamente mejor para toxina botulínica tipo A frente a grupo control (1,25, IC 95 % 0,88-1,62,  $p < 0,0001$ ). En la escala VSS se evidencia diferencia significativa, evidencian mejor calidad de cicatriz en el grupo de toxina botulínica vs. el control (DM = -1,49, IC del 95 %: -2,30 a 0,68,  $p = 0,0003$ ). (26)

Existen múltiples estudios con evidencia consistente de mejoría en el aspecto cosmético, en las escalas de evaluación de las cicatrices, incluso en la prevención de la formación de las cicatrices patológicas. Se ha establecido utilidad no solo en el ámbito de la cirugía plástica, estética y reconstructiva, también en cirugía dermatológica como cirugía de Mohs e incluso de sutura de heridas producto de laceración del tejido por traumas. Ver tabla 2.

### Supervivencia del colgajo y prevención de trombosis de este en cirugía reconstructiva

Se ha encontrado que la toxina botulínica puede mejorar la supervivencia del colgajo al reducir la

actividad muscular y disminuir la demanda metabólica en el sitio de la anastomosis. En un estudio de revisión sistemática se tuvieron en cuenta 20 estudios con 397 pacientes, realizan técnica de inyección preoperatoria intradérmica dosis media 28 UI. El procedimiento más ejecutado fue un colgajo pediculado con colgajos de piel de patrón aleatorio (65 %). La dosis de inyección media fue de 28,17 UI, mientras que el tiempo medio de inyección fue de 7,4 a 6,84 días; con adecuada conservación de colgajo. (31)

### Reconstrucción de pared abdominal

Se ha descrito un efecto de la parálisis transitoria de los músculos de la pared abdominal, aumentando volumen intraabdominal y disminuye presión. Rango de dosis evaluadas 200 a 500 u total con eficacia en favorecer el cierre de pared abdominal. (2)

En estudios de revisión sistemática evaluando inyecciones en pared abdominal de toxina botulínica tipo A en pacientes llevados a reparación quirúrgica. Se identifica una ganancia media entre 2.4 y 4.2 cm de longitud en pared abdominal por lado en estudios por imágenes pre y post inyección. Además, reducción de la relación entre saco herniario abdominal respecto al volumen de la cavidad abdominal en promedio 14 %, a 16,6 % indicando una expansión relativa de la pared abdominal respecto al saco herniario. (6)

Existen otras múltiples indicaciones de manejo en

**Tabla 2:** Efecto toxina botulínica en prevención de formación de cicatrices patológicas y mejoría de características de las cicatrices.

Estudio	Escalas VAS	VSS	Ancho de cicatriz	Otras
Fu et al. 2022.	DM 1,29, IC del 95 %: 1,05- 1,52, $p < 0,00001$ .	[DM]-1,32, [IC] del 95 %: -2,00 al -0,65, $p = 0,0001$ .	DM -0,18, IC del 95 %: -0,27 al -0,10, $p < 0,0001$ .	SBSES: DM -0,18, IC del 95 %: -0,27 al -0,10, $p < 0,0001$ .
Qiao et al. 2021.	DM 1,26, IC del 95 % = 1,04 a 1,47, $p < 0,00001$ .	DM -0,97, IC del 95 % = -1,56 al -0,39, $p = 0,001$ .	DM -0,25, IC del 95 % = -0,37 al -0,12, $p < 0,0001$ .	
Wang et al. 2022.	DM 1,25, IC 95 % 0,88-1,62, $p < 0,0001$ .	DM = -1,49, IC del 95 %: -2,30 a 0,68, $p = 0,0003$ .	DM -1,30, IC del 95 % -3,18 a 0,58, $p = 0,18$ .	
Lin et al. 2022	DM 1,5 $p: 0.02$ .	DM 1.5 $P: 0.02$	DM -1.0 $p:0.04$	Escala Manchester modificada DM 3,5 $P:0.02$ .
Wang et al. 2019	DM 1,32, (IC) del 95 % = 1,06-1,58, $P < 0,00001$ .	DM - 1,25, IC del 95 % = - 2,23 al - 0,26, $P = 0,01$ .	DM - 0,18, IC del 95 % = - 0,24 a - 0,12, $P < 0,00001$ .	
Zhang et al. 2020	DM 1,31, IC del 95 % = 1,06 a 1,55, $P < 0,00001$ .	DM -1,02, IC del 95 % = -1,72 a -0,32, $P = 0,004$ .	DM -0,18, IC del 95 % = -0,29 a -0,08, $P = 0,0008$ .	
Hu et al. 2018 (cicatrices faciales quirúrgicas)		DM 0,56 $p 0,001$		
Kim et al. 2019. (laceraciones en piel)	DM 0,54 $p 0.046$			SBSES: DM 0,48 $p 0.047$

**Fuente:** Elaborado en base de Fu et al. 2022. ((23) Qiao et al. 2021. (25) et al. 2022. (26) Lin et al. 2022. (27) Wang et al. 2019 (28) Zhang et al. 2020. (29) Hu et al.2018. ((24) Kim et al. 2019. ((30).

hernias de pared abdominal y reconstrucción de esta como se ejemplifica en la tabla 3.

## Realidades del manejo en Neurología y otros usos.

### Control de dolor

#### Migraña

El mecanismo de acción de toxina botulínica tipo A en dolor de cabeza tipo migraña no está entendido completamente, estudios muestran que puede generar modulación de la liberación de neurotransmisores y cambios en la expresión en algunos receptores y citoquinas a nivel neuronal. Así como captación a nivel de fibras aferentes sensoriales en neuronas de segundo orden en núcleo y ganglio trigeminal, previniendo la respuesta de activación aferente asociada. (32)

Se han encontrado diferencias estadísticas en las que toxina botulínica tipo A fue superior al placebo para el tratamiento de las migrañas crónicas a los 3 meses y también fue significativo a los 2 meses, encontrando una tendencia en la que los episodios de migrañas crónicas fueron menos frecuentes con la toxina botulínica tipo A en comparación con el placebo en el mes 3 de seguimiento, con una diferencia media de cambio en la frecuencia de la migraña (por mes) de  $-0,23$ . Es decir, se presentaron 0,23 veces menos episodios de dolor a los 3 meses de tratamiento en estos pacientes frente al placebo. (33)

Adicionalmente, en algunos estudios descriptivos se ha evidenciado resolución completa de migraña en 55 % de los pacientes y parcial en 38 %. La dosis

recomendada varía dependiendo del sitio de aplicación, considerándose en área frontal 12.5 u/lado, temporal 18.75 u/lado y 25 u /lado en región occipital. (32)

Encontramos en población pediátrica, estudios de cohorte retrospectivos, evaluando efectos de las inyecciones de toxina botulínica tipo A, utilizando datos de 65 pacientes pediátricos, diagnosticados con migrañas crónicas. El grupo de estudio osciló entre 11 y 18 años de edad. Hubo una disminución en la puntuación de la escala analógica visual de  $5,2 \pm 2,2$  puntos a las 6 semanas de seguimiento. La cantidad media de medicación empleada fue de  $173,2 \pm 35$  unidades y los pacientes recibieron una media de  $2,8 \pm 1,1$  unidades/kg. (34)

#### Dolor temporomandibular, trastornos temporomandibulares y del masetero

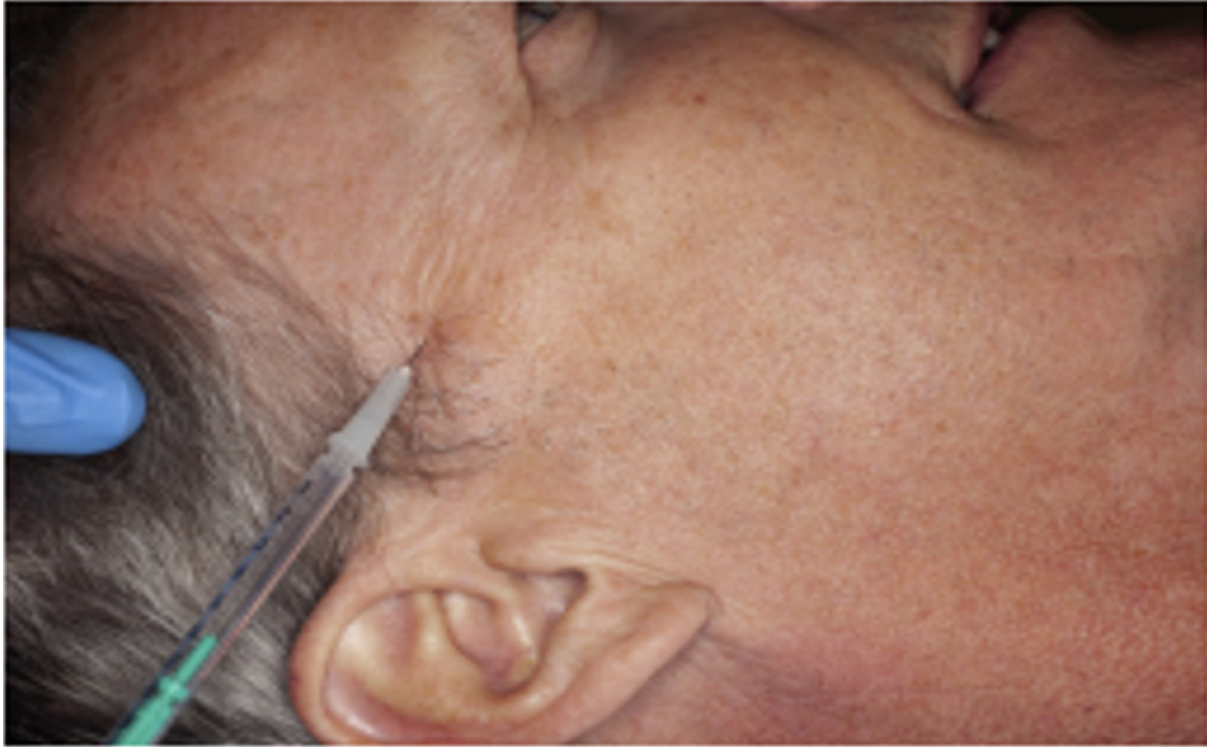La toxina botulínica tipo A puede tener un efecto en control de dolor en trastornos temporomandibulares por inhibición de sustancia p glutamato y péptido relacionado con calcitonina (35). En estudios de ensayo aleatorizados se muestra disminución de variables como el dolor y el "clic" de apertura, así como variables funcionales por ejemplo el rango de apertura oral en condiciones de afectación de la articulación temporomandibular como en el desplazamiento del disco de la articulación temporomandibular con reducción.(36) También se ha evidenciado efectos estéticos y funcionales en el manejo de condiciones como la hipertrofia de masetero bilateral, con dosis en tres sesiones: inicial, 12 semanas y 24 semanas, Se observa reducción de 12 % volumen masetero a las 12 semanas con una reducción 26.6 % en la semana

**Tabla 3:** Toxina Botulínica tipo A en manejo de hernias de pared abdominal

Defecto de pared	Dosis total por paciente	Tiempo de aplicación	Resultados
hernia ventral compleja	300 u bilateral o 150 u si defecto unilateral	1 a 4 semanas preoperatorio	-cierre de fascia en todos los casos. -aumento en longitud pared abdominal 16.4 a 20.4 cm por lado
hernia incisional en línea media	500 u en cada lado, distribuido en 5 puntos	al menos 4 semanas preoperatorio	-reducción de hernia promedio 5.25 cm a 2.32 cm antes de reparación -no recurrencia de hernia seguimiento 49 meses
hernia incisional en línea media o en lado derecho	300 u o 150 u si es unilateral	2 semanas preoperatorio	-cierre pared con malla en todos los casos -aumento en longitud pared abdominal 18.5 cm a 21.3 cm por lado
abdomen abierto	300 u	Cuando alcanza estabilidad hemodinámica	83 % cierre primario de fascia, 6 % cierre parcial
Hernia ventral compleja	200 a 300 u	7 a 14 días preoperatorio	-Aumento en longitud pared lateral abdominal 16.1 a 20.1 cm por lado -cierre primario en todos los casos
hernia ventral	300 u	Mas de 3 semanas preoperatorio	mejoría de dolor 3 meses seguimiento
hernia incisional	500 u inyectados en 5 puntos en cada lado	4 semanas preoperatorio	16.6% disminución de relación vol. hernia a volumen de cavidad abdominal

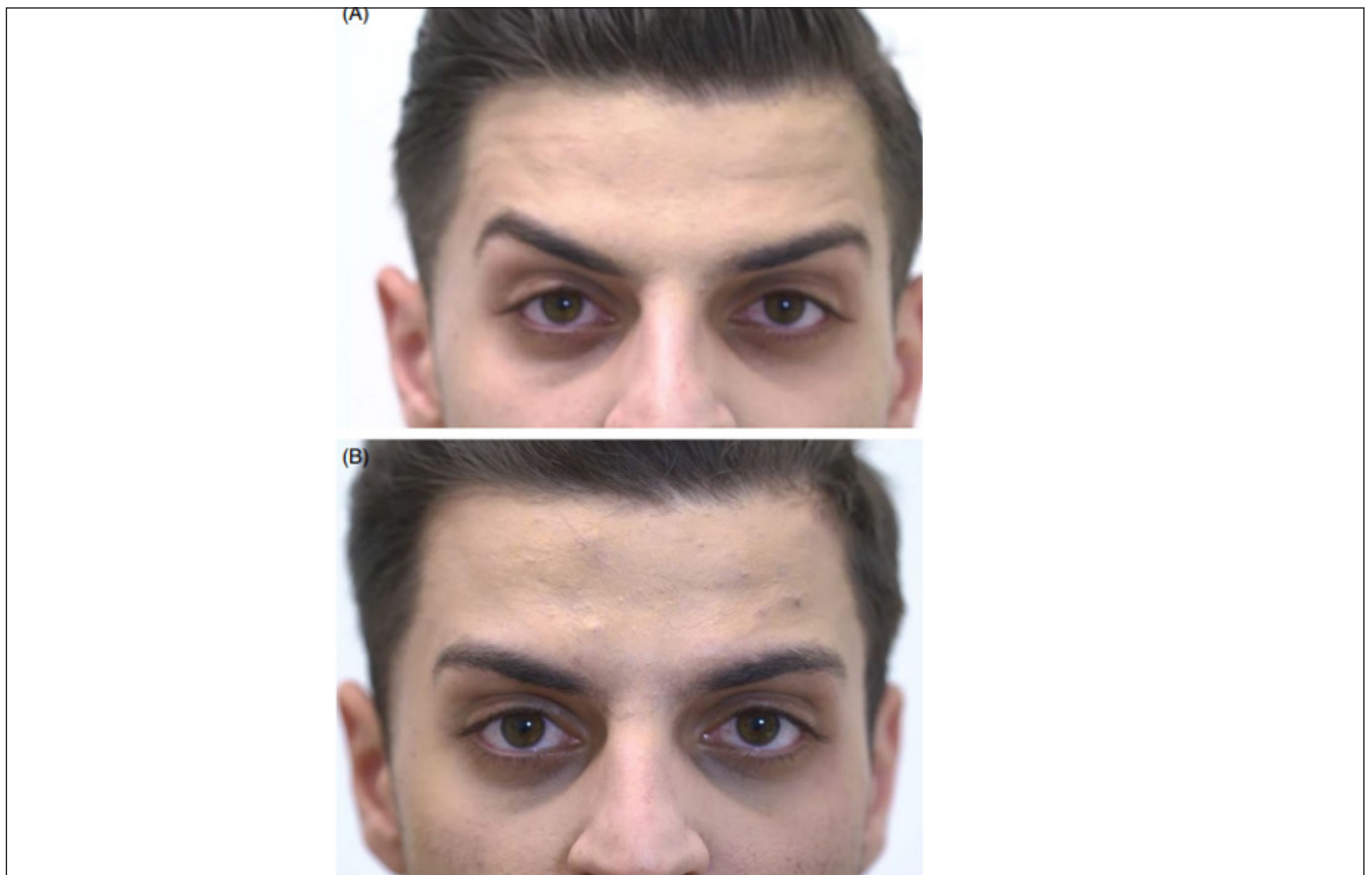**Fuente:** Elaborado con base en Freeman, 2020 (2)

**Imagen 3:** Inyección de 12,5 U de toxina botulínica en forma retrógrada desde el aspecto medial al lateral de los corrugadores.



**Fuente:** Tomado para fines académicos de este estudio de Olla, 2020 (32).

**Imagen 4:** Inyección de 18,75 U de toxina botulínica en forma de abanico profundo a la fascia en el músculo temporal.



**Fuente:** Tomado con fines académicos de Landau 2020.

24 y 42.5 % a la semana 36 (luego de 3 sesiones de inyección)(37).

### Parálisis cerebral y espasticidad focal

La toxina botulínica intramuscular es usada en el tratamiento de estas condiciones de espasticidad, la inhibición neuromuscular favorece mejoría en rangos de movilidad, aumenta independencia funcional, facilita el cuidado de los pacientes y disminuye dolor. (38)

En estudios retrospectivos se evaluó el uso primario de toxina botulínica en la práctica de fisioterapia pediátrica; Se reportó empleo principal de onabotulinumtoxin A 93 %, la dosis máxima reportada variaba de 4 a 30 UI por kilo con una media de 15 UI por kilo, dosis máximas totales variaban de 200 a 1200 UI total con una media de 400 UI, Los intervalos de aplicación variaban siendo el más frecuente 3 meses 78.8 %. La distribución más frecuente fueron inyecciones en múltiples sitios a lo largo del músculo 67.9 %, en músculos grandes era más frecuente el uso de guía por reparos anatómicos, en músculos pequeños fue más común el uso de guía con electromiografía para la infiltración. (38).

### Cirugía de cadera en Parálisis Cerebral

Es común que pacientes con parálisis cerebral sean llevados a manejo quirúrgico de cadera, existe evidencia débil demostrando que el uso de toxina botulínica tiene un efecto beneficioso en reducción de dolor postoperatorio. En un estudio de ensayo aleatorizado con 54 pacientes divididos a tratamiento toxina botulínica vs. placebo. Se encontró diferencias en escala de medición Pediatric Pain Profile (PPP), con diferencia de 3.115 puntos ( $p=0.065$ ) a 6 meses de seguimiento. (39)

### Neuropatía diabética

Se ha estudiado el efecto de toxina botulínica tipo A para el tratamiento de neuropatía diabética. En un ensayo controlado, 18 pacientes recibieron 12 inyecciones 500 UI en dorso de pie vs. placebo. Se encontró disminución significativa según la Escala Visual Analógica del Dolor-VAS a partir de la primera semana y hasta 12 semanas de seguimiento ( $P<0.05$ ). Existen estudios adicionales con dosis de 100 U evidenciando mejoría significativa en dolor según la Escala Visual Analógica del Dolor- VAS ( $p<0.01$ ) así como otros desenlaces secundarios como dolor urente, disestesias y parestesias. (40)

### Miembro fantasma

El dolor en la extremidad posterior a la amputación es multifactorial, en estudios de series de casos pacientes con amputación de extremidad inferior recibiendo 500 UI toxina botulínica guiado por electromiografía, mejoría en escalas de dolor, requerimiento de medicamentos, así como en tolerancia a la prótesis. Adicionalmente, estudio de ensayo aleatorizado con uso de dosis de 200 a 300 UI de toxina botulínica vs. control con mejoría desde infiltración y resultados sostenidos hasta 6 meses de seguimiento posterior en tolerancia a dolor y no inferioridad en dolor de miembro fantasma. (40)

Se han identificado otras múltiples condiciones dolorosas y afecciones musculares donde el uso de toxina botulínica tipo A cobra un papel protagónico para el abordaje y manejo de estas, como evidenciamos en la tabla 4.

**Tabla 4.** Usos de toxina botulínica tipo A en manejo del dolor y afecciones musculares

Condición clínica	Tipo de estudios	Efecto clínico
Osteoartritis	Revisión sistemática y meta análisis: estudios heterogéneos se necesita investigación adicional para definir dosificación y método de inyección apropiado.	Manejo de dolor asociado con inflamación y cambios degenerativos a través de inhibición de sustancia p.
Neuralgia del trigémino	Estudios de meta análisis evaluando eficacia de regímenes de dosis única 70 a 100 u y regímenes de dosis repetida de 50 a 70 u/dosis.	Disminución en frecuencia e intensidad de episodios de dolor,
Distonía cervical	Estudios de meta análisis y ensayos clínicos aleatorizados.	Mejoría en severidad, discapacidad y alivio de dolor. Efecto adverso asociado de aumento en el riesgo de disfagia.
Blefaroespasma	Revisión sistemática. Mejoría del 34 a 93% en escala de valoración de jankovic(41).	Uso de 10 a 15 u por ojo, musculo principal pretarsal orbicular.
Sincinesia y asimetría post parálisis facial	Estudios clínicos aleatorizados evalúan efecto en sincinesia y comparan dosis diferenciadas, adicional estudio de inyección contralateral de toxina botulínica para manejo de asimetría facial.	Dosis de 40 u equivalente en eficacia a dosis de 120 u total en sincinesia de parpado, adicional eficacia con dosis de 0.5 a 1.25 u por sitio de inyección en promedio 5.76 u total en manejo de sincinesia ocular. Dosis de 47,5 u promedio en lado contralateral mejoría significativa a 6 meses de asimetría facial

**Fuente:** Tomado y elaborado con fines académicos en base en Freeman, 2020(2).

**Tabla 5:** Para no Olvidar

Indicación	Desenlaces y evidencia	Técnica y clínica
Alopecia androgénica	Incremento significativo en el conteo capilar a los 4 meses de seguimiento.	Dosis total de 150 UI distribuidas en 30 puntos de inyección en áreas frontal temporal occipital.
Alopecia asociada a cefalea	Mejorías en la densidad capilar y disminución del dolor en el seguimiento a 3 meses.	Dosis de 100 UI de toxina botulínica tipo A,
Alopecia areata	Se requieren más estudios con mayores poblaciones y un nivel de evidencia más alto para comprobar su efectividad.	
Alopecia inducida por radiación	Mejorías en el crecimiento y la densidad capilar.	dosis total de 150 UI de toxina botulínica tipo A.
Hidradenitis supurativa	Mejorar la calidad de vida y síntomas asociados en pacientes con hidradenitis supurativa.	
Fenómeno de Raynaud	Pacientes refractarios a tratamientos tópicos de primera línea y que podrían ser candidatos a tratamiento quirúrgico,	Dosis de 50 a 150 UI por mano, respetando áreas palmares distales y proximales para disminuir los efectos adversos.
Úlceras digitales en pacientes con esclerodermia	Mejorías significativas en el cierre de heridas y la reducción en el uso de vasodilatadores.	Se recomienda una dosis entre 50 y 100 UI por mano.
Hiperpigmentación inducida por radiación UVB	Efectos preventivos en el desarrollo de hiperpigmentación inducida por radiación UVB.	Se requieren más estudios para evaluar su efecto terapéutico en otras condiciones de hiperpigmentación.
Control de la producción de sebo y piel grasa	Mejoría en la producción de sebo y tamaño de los poros.	Dosis de 30 a 45 UI en 10 sitios de inyección en la frente.
Cicatrices queloides e hipertróficas	Disminución del tamaño, altura, dolor e inflamación de las cicatrices.	
Migraña	Modula la liberación de neurotransmisores y produce cambios en la expresión de receptores y citoquinas a nivel neuronal.	Dosis de 12.5 unidades por lado en el área frontal, 18.75 unidades por lado en la región temporal y 25 unidades por lado en la región occipital.
Trastornos temporomandibulares y del masetero	Disminución en el dolor y los clics de apertura, mejoras en variables funcionales como el rango de apertura oral en afecciones de la articulación temporomandibular.	Efectos estéticos y funcionales con dosis de toxina botulínica tipo A en tres sesiones a lo largo de 36 semanas, con reducciones en el volumen masetero.
Parálisis cerebral y espasticidad focal	Mejora la movilidad, la independencia funcional, el cuidado y reduce el dolor.	OnabotulinumtoxinA, dosis de 4 a 30 unidades por kg y dosis máximas totales de 200 a 1200 unidades, con intervalos de aplicación de 3 meses.
Neuropatía diabética	Disminución significativa del dolor en estudios controlados.	Dosis de 500 unidades en el dorso del pie, así como dosis de 100 unidades.
Miembro fantasma	Mejoría en el dolor, el requerimiento de medicamentos y la tolerancia a la prótesis.	Dosis de 200 a 300 unidades de toxina botulínica.
Complicaciones	Con el procedimiento de inyección incluyen dolor, hematoma, edema e inflamación en el punto de inyección. Con el efecto biológico del medicamento pueden afectar la actividad muscular y la apariencia estética. Complicaciones estéticas pueden incluir resultados insatisfactorios, asimetría facial y ptosis palpebral.	

**Fuente:** Elaboración propia de los autores para fines de este estudio.

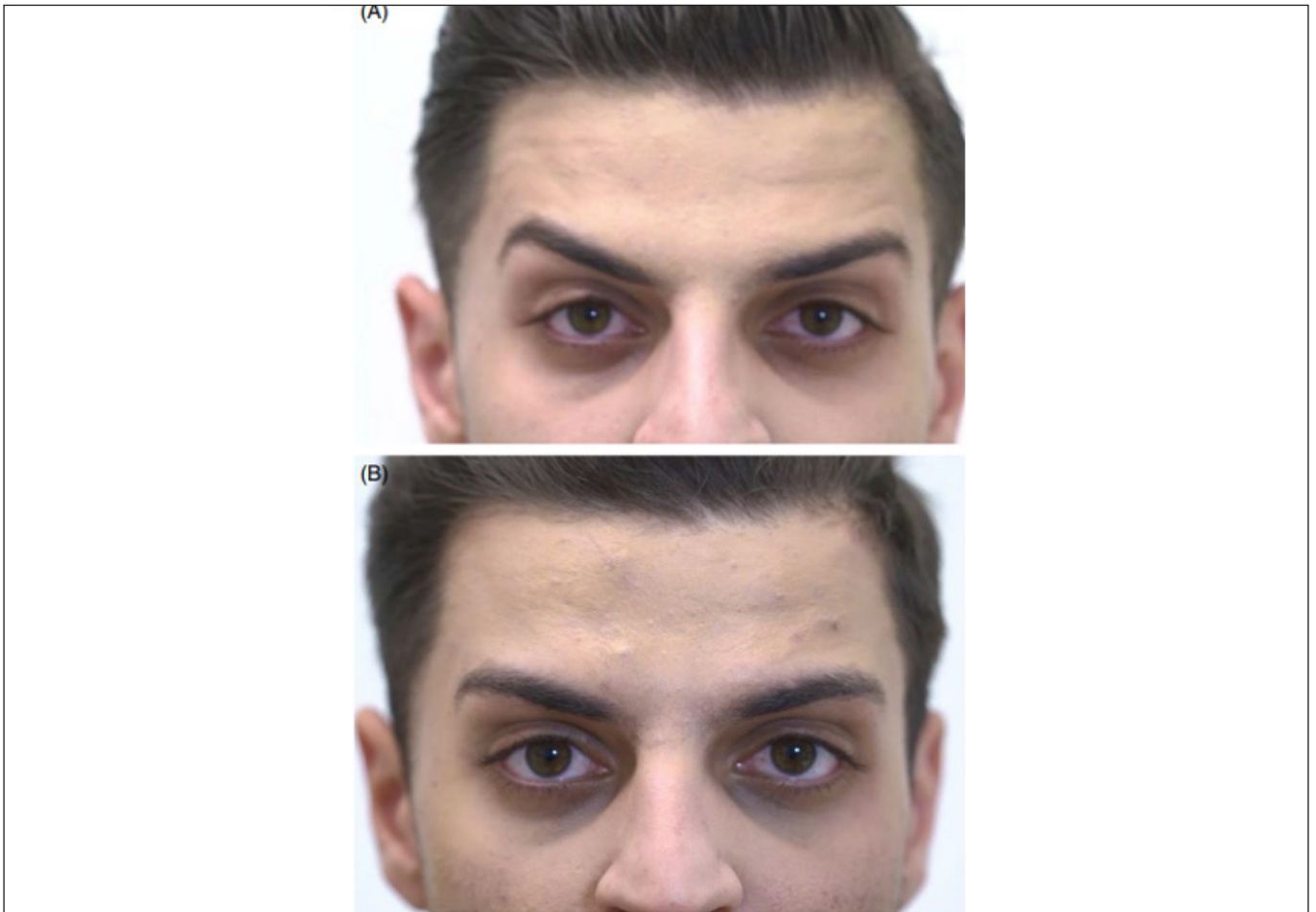
## Complicaciones

Las complicaciones asociadas con el uso de toxina botulínica pueden clasificarse de acuerdo con su origen en:

### -Asociadas al procedimiento de inyección:

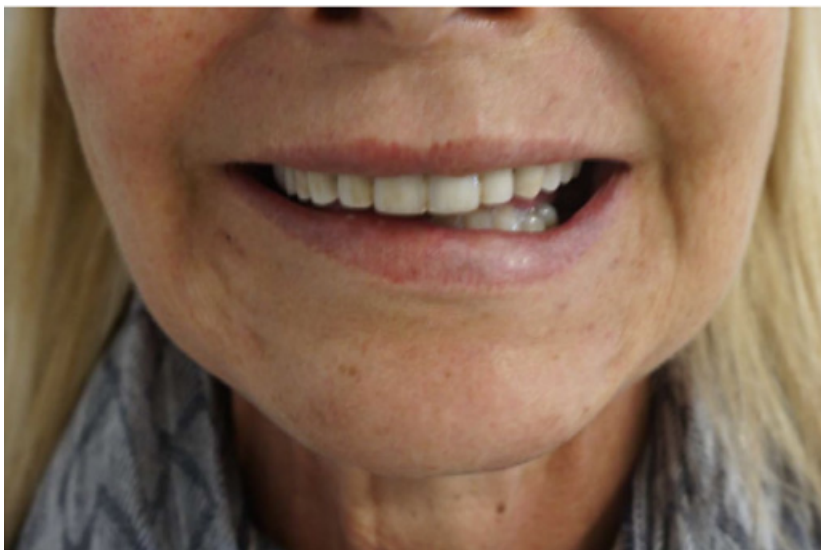Los efectos asociados al procedimiento de inyección incluyen dolor, hematoma, edema e inflamación en el punto de inyección. Los efectos adversos debido a la acción biológica del medicamento se dividen en funcional y estéticas. Los efectos funcionales alteran la actividad muscular, los efectos estéticos se dan por no alcanzar una expectativa o se genera una nueva alteración en la apariencia del paciente. Las reacciones

**Imagen 5:** A. Cejas mefisto causada por la actividad de las fibras laterales del músculo frontal, que elevan la cola de las cejas en inyecciones frontales. B. Para corregir la posición de las cejas, se realiza una inyección cuidadosa de fibras frontales laterales altas en la cola de la ceja.



**Fuente:** Tomado con fines académicos de Landau 2020. ((42))

**Imagen 6:** Asimetría de la boca. Causado por el efecto de la toxina botulínica en el Depresor Labial Inferior derecho, inyectar el músculo depresor del Angulo Oral. Para evitar esta complicación.



**Fuente:** Tomado con fines académicos de Landau 2020. (42)

idiopáticas son raras e impredecibles y no se puede explicar por el mecanismo biológico de la droga.

### **-Asociado al efecto biológico del medicamento e idiopáticos.**

Dentro de los efectos adversos asociados a acción biológica del medicamento encontramos el botulismo, una complicación rara asociada a formulaciones no autorizadas o sobre dosificación, la dosis máxima acumulada recomendada 400 UI en incobotulinum y 30 UI por kilo en abobotulinumtoxina para prevenir este tipo de reacciones adversas.

Cefalea posterior a la inyección puede presentarse asociado a la infiltración de un músculo contraído induciendo espasmo asociado y cefalea secundaria, predomina en puntos de inyección glabellares cuero cabelludo y temporal, se recomienda inyectar siempre el músculo en relajación total para evitar estos efectos adversos. Adicionalmente, ptosis palpebral se puede generar asociado al tratamiento de puntos glabellares, con incidencia de 0.8 a 3.4 % de predominio unilateral, se recomienda marcaciones previas en la piel antes de aplicación de medicación.

Diplopía puede darse asociado a debilidad en músculos extraoculares, dado por difusión de medicación, dado una técnica de inyección deficiente, se recomienda realizar inyecciones en musculatura de párpado con la punta de la aguja orientada lejos de la órbita. Puede presentarse disfagia usualmente asociada a la inyección del platisma para la búsqueda de definir el contorno facial, se recomienda mejorar la técnica de inyección para prevenir dichas complicaciones. Asociado a la inyección de la hipertrofia del masetero se puede desarrollar debilidad mandibular, se recomienda palpar y marcar previamente el masetero para punción.

Dentro de las complicaciones estéticas, se ha evidenciado, empeoramiento o efecto insuficiente del medicamento; se ha planteado el desarrollo de anticuerpos neutralizantes, como factor asociado a este efecto adverso. Se ha evidenciado asimetría asociado, por ejemplo, ptosis palpebral, edema palpebral, asimetría en la boca. (42)

### **Responsabilidades morales, éticas y bioéticas Protección de personas y animales:**

Los autores declaramos que, para este estudio, no se realizó experimentación en seres humanos ni en animales. Este trabajo de investigación no implica riesgos ni dilemas éticos, por cuanto su desarrollo se hizo con temporalidad retrospectiva. El proyecto fue revisado y aprobado por el comité de investigación del centro hospitalario. En todo momento se cuidó el anonimato y confidencialidad de los datos, así como la integridad de los pacientes.

### **Confidencialidad de datos**

Los autores declaramos que se han seguido los protocolos de los centros de trabajo en salud, sobre la publicación de los datos presentados de los pacientes.

### **Derecho a la privacidad y consentimiento informado**

Los autores declaramos que en este escrito académico no aparecen datos privados, personales o de juicio de recato propio de los pacientes.

### **Financiación**

No existió financiación para el desarrollo, sustentación académica y difusión pedagógica.

### **Potencial Conflicto de Interés (es)**

Los autores manifiestan que no existe ningún conflicto de interés, en lo expuesto en este escrito estrictamente académico.

### **Bibliografía**

1. Alster TS, Harrison IS. Alternative Clinical Indications of Botulinum Toxin. Vol. 21, American Journal of Clinical Dermatology. Adis; 2020. p. 855-80.
2. Freeman M, Margulies I. Nonaesthetic Applications for Botulinum Toxin in Plastic Surgery. Plast Reconstr Surg. Julio de 2020; 157-70.
3. Tian K. A study of combination unilateral subcutaneous botulinum toxin a treatment for androgenetic alopecia. J Cosmet Dermatol. el 25 de junio de 2022;21(11):5584-90.
4. Carloni R, Pechevy L, Postel F, Zielinski M, Gandolfi S. Is there a therapeutic effect of botulinum toxin on scalp alopecia? Physiopathology and reported cases: A systematic review of the literature. Vol. 73, Journal of Plastic, Reconstructive and Aesthetic Surgery. Churchill Livingstone; 2020. p. 2210-6.
5. Grimstad Ø, Kvammen BØ, Swartling C. Botulinum Toxin Type B for Hidradenitis Suppurativa: A Randomised, Double-Blind, Placebo-Controlled Pilot Study. Am J Clin Dermatol. El 1 de octubre de 2020; 21(5):741-8.
6. Gallegos JE, Inglesby DC, Young ZT, Herrera FA. Botulinum Toxin for the Treatment of Intractable Raynaud Phenomenon. Vol. 46, Journal of Hand Surgery. W.B. Saunders; 2021. p. 54-9.
7. Lautenbach G, Dobrota R, Mihai C, Distler O, Calcagni M, Maurer B. Evaluation of botulinum toxin A injections for the treatment of refractory chronic digital ulcers in patients with systemic sclerosis. Clin Exp Rheumatol. 2020;38 Suppl 125(3):154-60.
8. Jurairattanaporn N, Palakornkitti P, Anunrangsee T, Vachiramon V. Study of botulinum toxin type A for the treatment of ultraviolet B-induced hyperpigmentation: A prospective, randomized, controlled trial. J Cosmet Dermatol. el 12 de agosto de 2022;21(8):3343-50.
9. Shuo L, Ting Y, KeLun W, Rui Z, Rui Z, Hang W. Efficacy and possible mechanisms of botulinum toxin treatment of oily skin. Vol. 18, Journal of Cosmetic Dermatology. Blackwell Publishing Ltd; 2019. p. 451-7.
10. Park JY, Cho SI, Hur K, Lee DH. IncobotulinumtoxinA injection for sebum control, face lifting, and pore size

- improvement. *Toxicon*. enero de 2021;190:S56-7.
11. Rasaii S, Sohrabian N, Gianfaldoni S, hadibarhaghtalab M, Pazyar N, Bakhshaeekia A, et al. Intralesional triamcinolone alone or in combination with botulinum toxin A is ineffective for the treatment of formed keloid scar: A double blind controlled pilot study. *Dermatol Ther*. el 1 de marzo de 2019;32(2).
  12. Bi M, Sun P, Li D, Dong Z, Chen Z. Intralesional injection of botulinum toxin type a compared with intralesional injection of corticosteroid for the treatment of hypertrophic scar and keloid: A systematic review and meta-analysis. *Medical Science Monitor*. 2019;25:2950-8.
  13. Liu X gang, Zhang D. Evaluation of Efficacy of Corticosteroid and Corticosteroid Combined with Botulinum Toxin Type A in the Treatment of Keloid and Hypertrophic Scars: A Meta-Analysis. Vol. 45, *Aesthetic Plastic Surgery*. Springer; 2021. p. 3037-44.
  14. Heikel T, Patel S, Ziai K, Shah SJ, Lighthall JG. Botulinum Toxin A in the Management of Pediatric Sialorrhea: A Systematic Review. Vol. 132, *Annals of Otolaryngology, Rhinology and Laryngology*. SAGE Publications Inc.; 2023. p. 200-6.
  15. Delsing CPA, Bekkers S, Erasmus CE, van Hulst K, van den Hoogen FJA. Posterior drooling in children with cerebral palsy and other neurodevelopmental disorders. *Dev Med Child Neurol*. el 1 de septiembre de 2021;63(9):1093-8.
  16. Obed D, Salim M, Bingoel AS, Hofmann TR, Vogt PM, Krezdorn N. Botulinum Toxin Versus Placebo: A Meta-Analysis of Treatment and Quality-of-life Outcomes for Hyperhidrosis. *Aesthetic Plast Surg*. el 1 de agosto de 2021;45(4):1783-91.
  17. Wu CJ, Chang CK, Wang CY, Liao YS, Chen SG. Efficacy and Safety of Botulinum Toxin A in Axillary Bromhidrosis and Associated Histological Changes in Sweat Glands: A Prospective Randomized Double-Blind Side-by-Side Comparison Clinical Study. *Dermatologic Surgery*. el 1 de diciembre de 2019;45(12):1605-9.
  18. Asfour L, Moussa A, Littlewood Z, Sharif J, Newsham J, O'Donoghue N, et al. Botulinum toxin A injections in the treatment of axillary hyperhidrosis: a prospective study reviewing quality of life and patient satisfaction in a UK tertiary dermatology centre. Vol. 47, *Clinical and Experimental Dermatology*. John Wiley and Sons Inc; 2022. p. 1358-9.
  19. Lynch O. Five year Follow Up of Patients Treated with Regular Intradermal Botulinum Toxin Type A for Management of Axillary Hyperhidrosis. *European Journal of vascular y endovascular surgery*. agosto de 2020;60(2):56-7.
  20. Chen W, Zhang X, Zhang L, Xu Y. Treatment of axillary bromhidrosis in adolescents by combining electrocauterization with ultrasound-guided botulinum toxin type A injection. *Journal of Plastic, Reconstructive and Aesthetic Surgery*. el 1 de noviembre de 2021;74(11):3114-9.
  21. Campanati A, Gregoriou S, Consales V, Rizzetto G, Bobyr I, Diotallevi F, et al. Combined treatment of palmar hyperhidrosis with botulinum toxin type A and oxybutynin chloride: Results of a clinical, multicenter, prospective study. *Dermatol Ther*. el 1 de noviembre de 2020;33(6).
  22. Cabreus P, Swartling C, Rystedt A. Postmenopausal craniofacial hyperhidrosis treated with botulinum toxin type B. *Journal of Dermatology*. el 1 de octubre de 2019;46(10):874-8.
  23. Fu Z, Huang H, Huang J. Efficacy and safety of botulinum toxin type A for postoperative scar prevention and wound healing improvement: A systematic review and meta-analysis. *J Cosmet Dermatol*. el 2 de enero de 2022;21(1):176-90.
  24. Hu L, Zou Y, Chang SJ, Qiu Y, Chen H, Gang M, et al. Effects of botulinum toxin on improving facial surgical scars: A prospective, split-scar, double-blind, randomized controlled trial. *Plast Reconstr Surg*. 2018;141(3):646-50.
  25. Qiao Z, Yang H, Jin L, Li S, Wang X. The Efficacy and Safety of Botulinum Toxin Injections in Preventing Postoperative Scars and Improving Scar Quality: A Systematic Review and Meta-Analysis. Vol. 45, *Aesthetic Plastic Surgery*. Springer; 2021. p. 2350-62.
  26. Wang W, Liu G, Li X. The Efficacy and Safety of Botulinum Toxin Type A Injections in Improving Facial Scars: A Systematic Review and Meta-Analysis. *Pharmacology*. S. Karger AG; 2022.
  27. Lin MJ, Bernstein DM, Torbeck RL, Dubin DP, Rosenberg JD, Khorasani H. Botulinum toxin improves forehead scars after Mohs surgery: A randomized, double-blinded, controlled study. *J Am Acad Dermatol*. el 1 de abril de 2022;86(4):964-6.
  28. Wang Y, Wang J, Zhang J, Hu C, Zhu F. Effectiveness and Safety of Botulinum Toxin Type A Injection for Scar Prevention: A Systematic Review and Meta-analysis. *Aesthetic Plast Surg*. el 1 de octubre de 2019;43(5):1241-9.
  29. Zhang W, Li X, Li X. Efficacy and Safety of Botulinum Toxin Type A in Preventing Postoperative Scars and Improving the Cosmetic Appearance of Scars: A Systematic Review and Meta-Analysis. *J Cutan Med Surg*. el 1 de noviembre de 2020;24(6):608-18.
  30. Kim SH, Lee SJ, Lee JW, Jeong HS, Suh IS, Aiempnakit K. Clinical trial to evaluate the efficacy of botulinum toxin type A injection for reducing scars in patients with forehead laceration: A double-blinded, randomized controlled study. En: *Medicine (United States)*. Lippincott Williams and Wilkins; 2019.
  31. Hassan AM, Chappell AG, Boyd RM, Joshi C, Wan R, Carabano M, et al. The Use of Botulinum Toxin to Prevent Anastomotic Thrombosis and Promote Flap Survival. *Ann Plast Surg*. agosto de 2021;87(2):222-9.
  32. Olla D, Sawyer J, Sommer N, Moore JB. Migraine Treatment. Vol. 47, *Clinics in Plastic Surgery*. W.B. Saunders; 2020. p. 295-303.
  33. Bruloy E, Sinna R, Grolleau JL, Bout-Roumazielles A, Berard E, Chaput B. Botulinum toxin versus placebo: A meta- analysis of prophylactic treatment for migraine. *Plast Reconstr Surg*. el 1 de enero de 2019;143(1):239-50.
  34. Santana L. Experiencia de las inyecciones de toxina botulínica a para la migraña crónica en una clínica de dolor crónico pediátrico. *evista de farmacología y terapéutica pediátrica*. mayo de 2021;26:151-6.
  35. Li X, Feng X, Li J, Bao X, Xu J, Lin J. Can Botulinum Toxin-A Contribute to Reconstructing the Physiological Homeostasis of the Masticatory Complex in Short-faced Patients during Occlusal Therapy? A Prospective Pilot Study. *Toxins (Basel)*. el 1 de junio de 2022;14(6).
  36. Altaweel AA, Elsayed SAH, Baiomy AABA, Abdelsadek SE, Hyder AA. Extraoral Versus Intraoral Botulinum Toxin Type A Injection for Management of Temporomandibular Joint Disc Displacement with Reduction. *Journal of Craniofacial Surgery*. el 1 de octubre de 2019;30(7):2149-53.
  37. Shome D, Khare S, Kapoor R. Efficacy of Botulinum Toxin in Treating Asian Indian Patients with Masseter Hypertrophy: A 4-Year Follow-Up Study. *Plast Reconstr Surg*. el 1 de septiembre de 2019;144(3):390e-6e.
  38. Paulson A, Zigler CK, Houtrow A, Pruitt D. Botulinum Toxin: Techniques Within Pediatric Physiatry. *PM and R*. el 1 de enero de 2019;11(1):38-44.
  39. Sobti A, Magill N, Norman-Taylor F. G75(P) Preoperative

- botulinum toxin a for children with bilateral cerebral palsy undergoing major hip surgery: a randomised double-blind placebo-controlled trial with 6 months follow-up. *Arch Dis Child* [Internet]. el 1 de octubre de 2020;105(Suppl 1):A23. Disponible en: [http://adc.bmj.com/content/105/Suppl\\_1/A23.1.abstract](http://adc.bmj.com/content/105/Suppl_1/A23.1.abstract)
40. Hehr JD, Schoenbrunner AR, Janis JE. The use of botulinum toxin in pain management: Basic science and clinical applications. *Plast Reconstr Surg*. 2020;629E-636E.
41. Rayess YA, Awaida CJ, Jabbour SF, Ballan AS, Sleilati FH, Abou Zeid SM, et al. Botulinum toxin for benign essential blepharospasm: A systematic review and an algorithmic approach. *Rev Neurol (Paris)*. el 1 de enero de 2021;177(1-2):107-14.
42. Landau M, Nestor MS, de Almeida AT, Al-Niaimi F. Botulinum toxin complications in registered and off-label aesthetic indications. Vol. 19, *Journal of Cosmetic Dermatology*. Blackwell Publishing Ltd; 2020. p. 2484-90.