






Valoración preanestésica en enfermedades raras en pediatría y adultez

Tomas Augusto Barbudo Valdelamar¹ , Miller Jesús Melo Mora² , Diana Sofia Guerrero Martínez³ , Andrés Eduardo Pérez Roa⁴ , Alexandra Becerra Arévalo⁵ ,
Juliana Andrea Guerrero Leiton⁶ 

1 Tomas Augusto Barbudo Valdelamar*, Universidad del Magdalena, tomasbarbati@gmail.com

2 Miller Jesús Melo Mora, Escuela latinoamericana de Medicina, millermelo77@gmail.com

3 Diana Sofia Guerrero Martínez, Universidad cooperativa de Colombia, dianita0241@hotmail.com

4 Andrés Eduardo Pérez Roa, Universidad de Ciencias aplicadas y ambientales U.D.C.A, andres.eperez@outlook.com

5 Alexandra Becerra Arévalo, Universidad de Ciencias Aplicadas y Ambientales - U.D.C.A., alexandrabecar.25mi@gmail.com

6 Juliana Andrea Guerrero Leiton, Universidad Cooperativa de Colombia, julianitaguerrero@hotmail.com

Historia del Artículo:

Recibido: Enero 2024

Aceptado: Junio 2024

Publicado: Julio 2024

Palabras Clave:

Enfermedades raras, preanestésico, huérfanas, niños, adultos. Muerte, complicaciones

Keywords:

Rare diseases, preanesthetic, orphan, children, adults, death, complications.

Resumen

La valoración preanestésica se ha vuelto uno de los grandes retos en los anestesiólogos, garantizar, minimizar los riesgos y complicaciones en cada uno de los procedimientos se ha vuelto un desafío y más aun en enfermedades raras y complejas debido a la poca cantidad de pacientes con dichas enfermedades y reporte escaso de casos que hay en la literatura.

De esta forma durante esta revisión sistemática de la literatura se podrá encontrar como en la actualidad el anestesiólogo identifica potenciales riesgos del acto anestésico en este nicho poblacional y de esta forma sugerir rutas claras de abordaje antes y durante la práctica anestésica en general para de esta forma reducir complicaciones, tasas de morbilidad a corto, mediano y largo plazo, y estancia en Unidades de Cuidado intensivo, durante los diferentes grupos atareos del paciente.

Abstract

Pre-anesthetic assessment has become one of the major challenges for anesthesiologists. Ensuring and minimizing risks and complications in each procedure has become a daunting task, particularly in rare and complex diseases due to the limited number of patients with these conditions and the scarce case reports available in the literature. This systematic review of the literature aims to explore how anesthesiologists currently identify potential risks associated with anesthesia in this specific population. Additionally, it seeks to suggest clear approaches for managing these risks before and during anesthesia to reduce complications, morbidity and mortality rates in the short, medium, and long term, as well as ICU stays, across different patient age groups.

* Autor para correspondencia:

Tomas Augusto Barbudo Valdelamar*, Universidad del Magdalena email: tomasbarbati@gmail.com

Cómo citar:

Barbudo et al. Valoración preanestésica en enfermedades raras en pediatría y adultez. S&EMJ. Año 2023; Vol. 4: 5-23.

Introducción

Las enfermedades raras o huérfanas comprenden un grupo escaso de personas que presentan una enfermedad no conocida respecto a la demás población, se aproxima que existen entre más de 7000 enfermedades huérfanas según lo reporta la organización mundial de la salud, también incluye un grupo poblacional con variantes poco comunes, son enfermedades de difícil diagnóstico y tratamiento complejo, son debilitantes y en casos más extremos pueden provocar rápidamente la muerte. Por otro lado reconocemos el papel fundamental de la anestesiología en este tipo de pacientes cuando se enfrenta a un reto quirúrgico o algún tipo de procedimiento, conocemos la dificultad que este tipo de pacientes representan dado a la complejidad de sus patologías, deformidades anatómicas y alteraciones fisiológicas que proporcionan una problemática de abordaje de los mismos, llevando al profesional en anestesiología a aplicar nuevas técnicas y nuevos abordajes médicos que contribuyan a mejorar y garantizar un resultado satisfactorio en cada intervención, de cuidados intensivos, así como manejo farmacológico empleado para cada caso en especial.

Objetivo

Determinar los componentes de mayor sensibilidad y especificidad en la valoración preanestésica en enfermedades raras en pediatría y etapa adulta.

Metodología

Se realizó una búsqueda sistemática de literatura, entre enero del 2018 a abril del 2023, en las bases de PubMed, ScienceDirect, SCIELO, y Google académico, con los términos MeSH (Medical Subject Headings): orphan diseases, preanesthesia assessment, anesthesiology, morbidity, mortality y con los no MeSH: enfermedades raras vs anestesiología, enfermedades raras en pediatría, enfermedades raras en la adultez, valoración perioperatoria. Se consideraron 240 artículos tipo revisión sistemática de literatura, reportes de casos, estudios comparativos, investigaciones originales. Al final luego de aplicación escala CASPE con 70 % de puntuación se incluyeron finalmente 43 artículos del tema en mención. Finalmente se aplica validación prisma 2020.

Resultados y conclusiones

Con el paso del tiempo las enfermedades raras se vuelven más comunes y complejas en nuestra población, proponen un desafío para el especialista en dicha área e involucrando a un equipo multidisciplinario llevándolo a la evolución y conocimiento más especializado del manejo de las mismas, uso de nuevas tecnologías y medicamentos para el abordaje de estas, los cuales conllevan a la reducción de estancias hospitalarias,

brindan seguridad en los procedimientos, reducción de gastos hospitalarios y lo más importante provocan la mejoría de estas condiciones patológicas disminuyendo de esta forma su mortalidad durante procedimientos quirúrgicos y no quirúrgicos.

Introduction

Rare or orphan diseases affect a small group of individuals who present with conditions that are largely unknown to the general population. According to the World Health Organization, there are over 7,000 orphan diseases. These conditions include a population with uncommon variants, are difficult to diagnose, and present complex treatment challenges. They are often debilitating and, in more severe cases, can lead to rapid death. On the other hand, we recognize the crucial role of anesthesiology in managing these patients when faced with surgical challenges or other procedures. The complexity of their pathologies, anatomical deformities, and physiological alterations creates significant challenges for anesthetic management, necessitating the application of new techniques and approaches. These efforts are vital to improving and ensuring successful outcomes in each intervention, including intensive care management and the specific pharmacological treatment required for each case.

Objective

To determine the components with the highest sensitivity and specificity in pre-anesthetic assessment for rare diseases in both pediatric and adult populations.

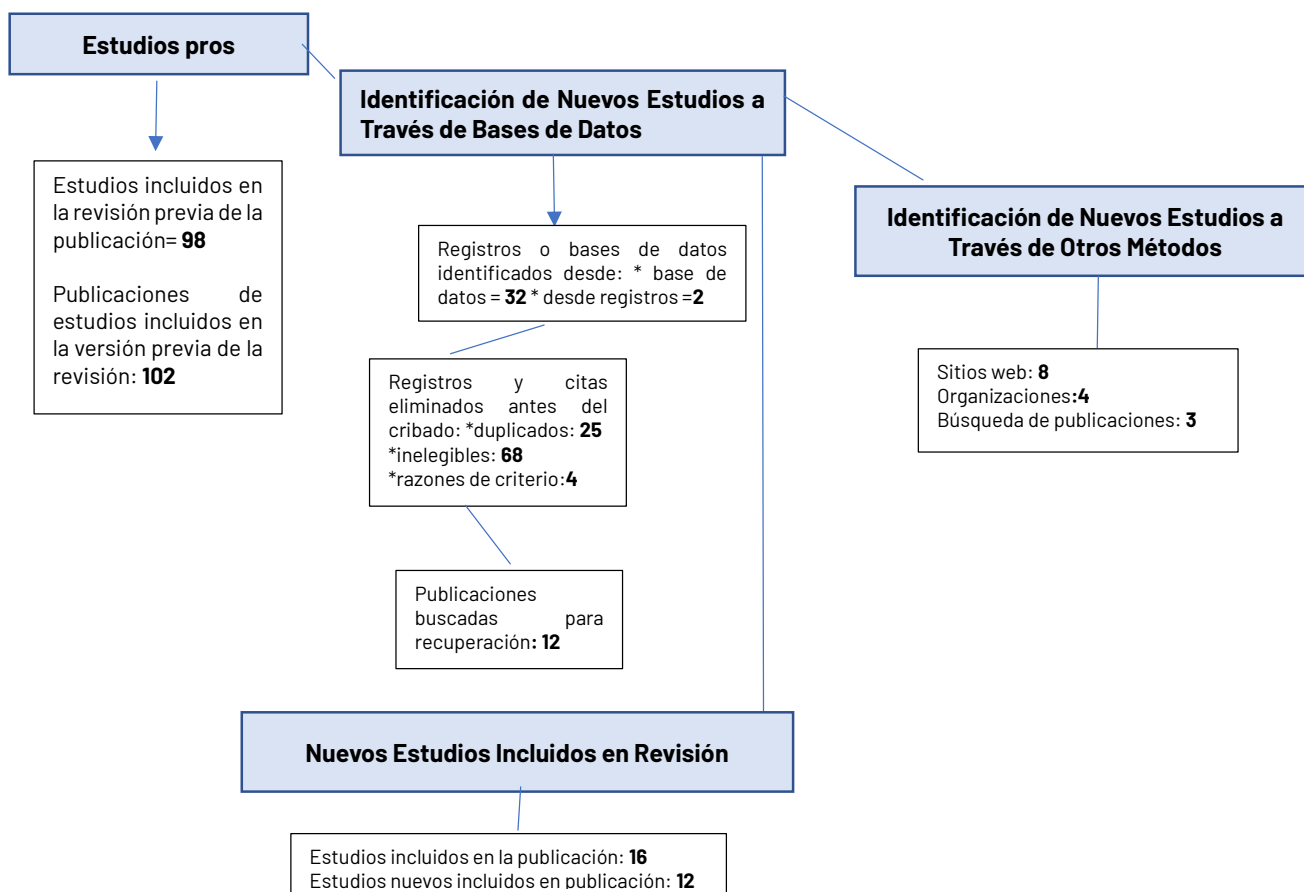
Methodology

A systematic literature search was conducted from January 2018 to April 2023 in the PubMed, ScienceDirect, SCIELO, and Google Scholar databases, using MeSH (Medical Subject Headings) terms: orphan diseases, preanesthesia assessment, anesthesiology, morbidity, mortality, and non-MeSH terms: rare diseases vs. anesthesiology, rare diseases in pediatrics, rare diseases in adulthood, perioperative assessment. A total of 240 articles, including systematic literature reviews, case reports, comparative studies, and original research, were considered. After applying the CASP (Critical Appraisal Skills Programme) scale with a 70% score threshold, 43 relevant articles were included. The PRISMA 2020 validation was subsequently applied.

Contextualización del tema

Las enfermedades huérfanas o raras se han vuelto cada día más comunes en la práctica médica, dado a los retos constantes a los que se enfrenta el personal médico y asistencial, así como los manejos quirúrgicos y no quirúrgicos en este tipo de pacientes. Una enfermedad rara se define como aquella que afecta menos de uno de cada 2000 individuos (organización

Figura 1. Validación Prisma de búsqueda



Fuente: Elaboración propia de los autores para fines de este estudio

Europea de enfermedades raras 2005) (1). Cada enfermedad caracterizada como "rara"; en conjunto las enfermedades raras afectan entre el 4 y el 8% de la población en general (1). La mayoría afecta a la población pediátrica y se estima que el 30% de los niños no sobreviven más allá de los 5 años (1), se cree además que el 80% tienen una base genética (1), dichas enfermedades se encuentran clasificadas en los sistemas de *Orphanet* por lo que clasifica las enfermedades en múltiples categorías (19).

La secuenciación del genoma (GS) y el exoma (ES) han evidenciado ser de gran importancia en el diagnóstico de enfermedades raras pediátricas (1). El potencial diagnóstico y la accesibilidad en algunos centros clínicos de países desarrollados hacen que estas pruebas sean más accesibles como pruebas clínicas para la identificación de dichas enfermedades (1). La variedad genética (alélica y locus), la representación clínica variable (expresividad), la penetrancia incompleta, los modificadores genéticos y los factores ambientales pueden dificultar la obtención de un diagnóstico específico de una enfermedad rara (1).

Perspectiva del acto preanestésico en la población pediátrica con diagnóstico de enfermedad rara

En la práctica clínica de la anestesia (y cuidados intensivos y terapéutica del dolor), un médico especialista promedio puede llevar a cabo entre 400 y 500 procedimientos anestésicos al año. De entre todos estos pacientes muy pocos tendrán una enfermedad rara, y precisamente por ello sería retador para cada galeno esta labor.

Dada la amplia variedad de presentaciones clínicas en el paciente pediátrico, la planificación preoperatoria es imprescindible para evitar procedimientos innecesarios. Las cirugías deben evaluarse y se debe garantizar que cumplan con los siguientes criterios: 1) potencialmente salvadora de vidas; 2) puede prevenir el deterioro rápido del paciente; 3) puede prevenir la discapacidad o disfunción permanente; o 4) la imposibilidad de realizar la cirugía puede conducir a una progresión metastásica o infecciosa (2).

Valoración preanestésica

En caso de cirugías electivas, se dispone de mayor tiempo para poder definir si la condición del paciente es

segura Y si se beneficia de una planificación anestésica convencional, más adelante veremos el caso puntual de las enfermedades raras más prevalentes en edad adulta y en la edad pediátrica.(2)

En la valoración preanestésica durante el interrogatorio por aparatos y sistemas y la exploración

física, se deben buscar signos y síntomas sugestivos de la enfermedad, y complementarlos con la información que nos proporcionen los estudios de laboratorio y gabinete solicitados (tabla 1). Todo lo que nos pueda advertir sobre una sobrecomplicación en este paciente (2).

Tabla 1. Tópicos para identificar en paciente preanestésico con condición patológica clasificada dentro d enfermedad huérfana.

Síntoma	Aparato
Respiratorio	Tos, rinorrea, congestión nasal, disnea, conjuntivitis, faringitis, eritema faríngeo, sibilancias, expectoración, cianosis
Gastrointestinal	Dolor abdominal, diarrea, vómito, náusea, disminución de la ingesta oral
Piel	Urticaria, vasculitis en manos y pies
Cardiovascular	Síndrome de <i>Kawasaki</i> completo o incompleto (inyección conjuntival bilateral, eritema oral y de manos y pies, exantema polimorfo, adenopatías cervicales, pancarditis)
Musculoesquelético	Artralgias, mialgias, dificultad en la movilización
Neurológico	Enfermedad cerebrovascular aguda, alteración de la conciencia, disfunción de nervios craneales, encefalopatía necrosante hemorrágica aguda, síndrome de Guillain-Barré
Inmunológico	Trombocitopenia inmune, síndrome de Evans, anemia hemolítica auto-inmune
Radiografía	Lesiones en parche, consolidaciones, opacidades en vidrio esmerilado
Laboratorios	Linfopenia, neutropenia, trombocitopenia (raras; 3%)
	Niveles elevados de enzimas hepáticas y DHL (raro; 3%)

Fuente: Elaboración propia de los autores para fines de este estudio

Tabla 2. Patología huérfana prevalente en el contexto del acto preanestésico y anestésico

Patología	Condición Destacada
Síndrome de Rett	alteraciones relacionadas con los músculos. , control respiratorio anormal, disfunciones autonómicas, así como sensibilidades a los fármacos sedantes como anestésicos volátiles, dificultad de las vías respiratorias y gastroesofágicas
Síndrome de moebius	caracterizado por parálisis nerviosas faciales (VII) y abducen (VI) unilaterales, bilaterales simétricas o asimétricas. Vía aérea complicada
Progeria de Hutchinson-Gilford	envejecimiento prematuro, vía aérea difícil y una hipersensibilidad farmacológica extrema.
Síndrome de Prader Willy	Dichos pacientes superponen un mayor riesgo de desarrollar complicaciones respiratorias posoperatorias.
Distrofia muscular de Duchenne	la pérdida muscular la cual lleva a dificultades con el movimiento, teniendo como consecuencia más grave la ventilación asistida y muerte prematura
Trastornos frágiles del espectro X	Ataxias , reportes de casos han evidenciado que el uso de anestésicos podría reaccionar como toxinas potencialmente productoras de efectos secundarios en estos pacientes.
Síndrome de Potocki-Lupski	hipotonía, falta de crecimiento, disfagia orofaríngeo, retardo en el desarrollo

Papilomatosis	Alto riesgo de sobreinfección
La osteogénesis imperfecta (OI)	cuello corto , esclera azul o gris , dentición defectuosa , coagulopatía enfermedad pulmonar restrictiva
Coagulopatía por deficiencia de factor X	Sangrados inesperados
Síndrome de platipnea-ortodeoxia	de hipoxemia posicional y disnea en la posición vertical , pero pueden tener saturaciones de oxígeno normal en posición acostado
Feocromocitomas y paragangliomas	liberan grandes cantidades durante la presencia del tumor y posterior a la resección se disminuyen lo que durante la fase perioperatoria y pos-operatoria cambiante hace que se produzcan efectos secundarias como arritmias , crisis hipertensivas ,
Mucopolisacáridos	Deformidades en vías aéreas
Neoplasia endocrina múltiple tipo 2A (MEN2A)	hipotensión
Parálisis supranuclear progresiva	disfunción óculo motora, inestabilidad postural, acinesia ,disartria y disfagia
Síndrome de Joubert	Hipotonía muscular y ataxia
Síndrome de Eisenmenger	Cardiopatías y arritmias intraoperatorias alta prevalencia de tromboembolismos
Enfermedad de Rosai -Dorffman	Afecciones generalizadas del sistema nervioso central
Fibromatosis	Distrofias musculares del patrón respiratorio

Fuente: Elaboración propia de los autores para fines de este estudio

Lo usual en las enfermedades raras durante la Anestesia. en el paciente adulto y en el infante

Síndrome de Rett

El síndrome de Rett (RTT) es un trastorno genético poco común, es un trastorno mental que aparece en la infancia casi exclusivamente en mujeres y se identifica por un periodo inicial de crecimiento y desarrollo normal, seguido de pérdida progresiva de las habilidades motoras adquiridas, habilidades lingüísticas y desarrolladas, apariencia de movimientos repetitivos de la mano , convulsiones y discapacidad intelectual (3). Los pacientes con RTT representan alteraciones relacionadas con los músculos, control respiratorio anormal, disfunciones autonómicas, así como sensibilidades a los fármacos sedantes como anestésicos volátiles, dificultad de las vías respiratorias y gastroesofágicas(3). Por lo que dichas intervenciones en estos pacientes propone un gran desafío, realizar una adecuada valoración perioperatoria es fundamental ya que esto conlleva a prevenir o intervenir a tiempo posibles complicaciones , se reportó en la literatura un caso de una mujer de 23 años quien requirió anestesia general para manejo de caries paciente compleja dado por diagnóstico de epilepsia , escoliosis dorsal marcada y postración en

cama (3), con alteraciones en la mandíbula en quien se implementó una valoración preanestésica adecuada incluyendo radiografía de tórax , química sanguínea, electrocardiograma y examen físico completo (3).

Se empleo un plan anestésico con sevoflurano, rocuronio, infusión de remifentanilo, con requerimiento de entubación nasotraqueal por alteraciones morfológicas de la mandíbula, lidocaína con epinefrina para anestesia de infiltración intraoral, con administración de sugammadex antes de la extubación , con un resultado satisfactorio de procedimiento (3). Como complicaciones secundarias se reportó picos febriles y disminución de la saturación de oxígeno dando a lugar a neumonía (3), por lo que en los siguientes planes anestésicos se incluyó el uso de desflurano como anestésico de mantenimiento ,retardo en el inicio de la vía oral y cambios posturales reduciendo de esta forma significativa las complicaciones posoperatorias (3).

Síndrome de moebius

El síndrome de Moebius es un raro trastorno que involucra el control de nervios de la cara y ojos (4,5) caracterizado por parálisis nerviosas faciales (VII) y abducens (VI) unilaterales, bilaterales simétricas

o asimétricas (4,5) pueden presentar diferentes anomalías orofaciales (4). Las deformidades orofaciales y de las extremidades pueden mejorar con intervención quirúrgica (4,5). Realizando revisión de la literatura se obtuvo un reporte de manejo anestésico general de un paciente masculino de 14 años programado para una cirugía mandibular, su valoración preanestesia incluyó un examen físico completo con constantes vitales dentro de rangos normales, un electrocardiograma sin alteraciones, al examen físico cardiovascular y respiratorio sin alteraciones fisiológicas, solo se evidenció escoliosis y estenosis del arco dental superior e inferior (5), se indujo anestesia con Propofol, remifentanilo, rocuronio y atropina (5), se realizó ventilación con máscara, como complicaciones posoperatorias se registra neumonía por aspiración debido a la parálisis de los nervios craneales (5).

En la figura a se observa una radiografía de tórax simple en proyección anterolateral, con escoliosis marcada, infiltrados pulmonares e hiperinsuflación, mientras que la figura B muestra un Mallampati clase 4.

Síndrome de Prader Willi

El Síndrome de *Prader Willi* (PWS) es un trastorno genético del cromosoma 15 que causa hipotonía y retraso. En el desarrollo durante la infancia (6). La baja estatura, el retardo mental, la obesidad, el hipogonadismo y los problemas de comportamiento se hacen más notorios durante la infancia (6) lo que supone un riesgo el manejo anestésico en estos pacientes (6). Dichos pacientes superponen un mayor riesgo de desarrollar complicaciones respiratorias posoperatorias (6), evidenciado en la literatura se

encontró un caso de paciente con PWS a quien le fue sometido a una vitrectomía por hemorragia vítrea, reportan antecedentes médicos como retardo mental, apnea del sueño, escoliosis, trastorno de déficit de atención e hiperactividad, diabetes mellitus (6) en cuanto a su valoración preanestésica se incluyó pruebas de función pulmonar con reporte de patrón restrictivo, gases arteriales, al examen físico mandíbula pequeña y vía aérea clase IV de Mallampati (6), como plan anestésico se utilizó remifentanilo, Propofol, rocuronio, entubación endotraqueal con video laringoscopia, mantenimiento anestésico con desflurano y sugammadex como plan seguro del bloqueo neuromuscular, sin evidencia de complicaciones respiratorias posterior al procedimiento (5,6).

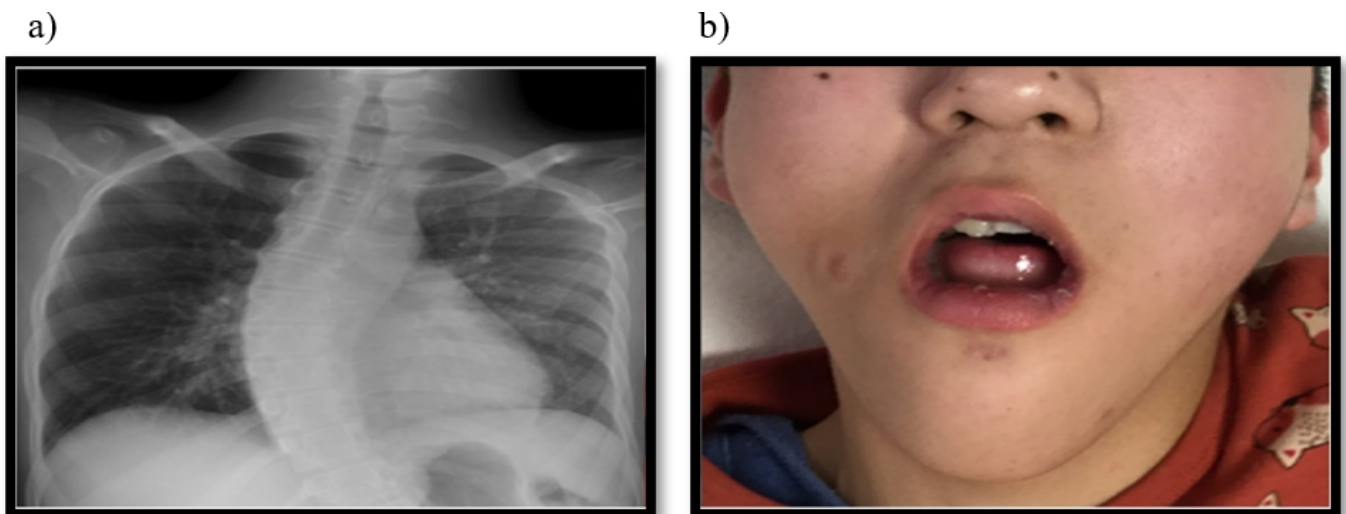
Progeria de Hutchinson-Gilford

El síndrome de progeria de *Hutchinson-Gilford* es una enfermedad rara en la infancia que tiene como resultado un envejecimiento prematuro, incluye enfermedades de la piel, huesos, las articulaciones, lo que supone una vía aérea difícil. Debido a la prevalencia tan reducida, la experiencia es muy limitada incluso en personal médico con experiencia (7).

Distrofia muscular de Duchenne

La distrofia muscular de Duchenne (DMD) es una enfermedad grave, progresiva que incluye la pérdida muscular la cual lleva a dificultades con el movimiento, teniendo como consecuencia más grave la ventilación asistida y muerte prematura (8). La enfermedad es causada por mutaciones en la DMD, que codifica la distrofina en el músculo por lo cual ocurre una abolición

Figura 1. Paciente con síndrome de moebius y vía aérea difícil en curso.



Fuente: Tomada con fines académicos de Oda A, Oue K, Oda Y, Taguchi S, Takahashi T, Mukai A, et al. Difficult intubation and post-operative aspiration pneumonia associated with Moebius syndrome: a case report. BMC Anesthesiol [Internet]. 2022 [cited 2023 Apr 27];22(1)

en la producción , privando de esta manera que los músculos se vuelvan más sensibles al daño(8).

La afectación cardíaca en la DMD se caracteriza por el desarrollo de una miocardiopatía dilatada progresiva ,que genera una insuficiencia cardíaca congestiva, insuficiencia cardíaca , anomalías de la conducción , arritmias ventriculares o supraventriculares lo que conllevan a riesgo de muerte súbita temprana (8).

Trastornos frágiles del espectro X

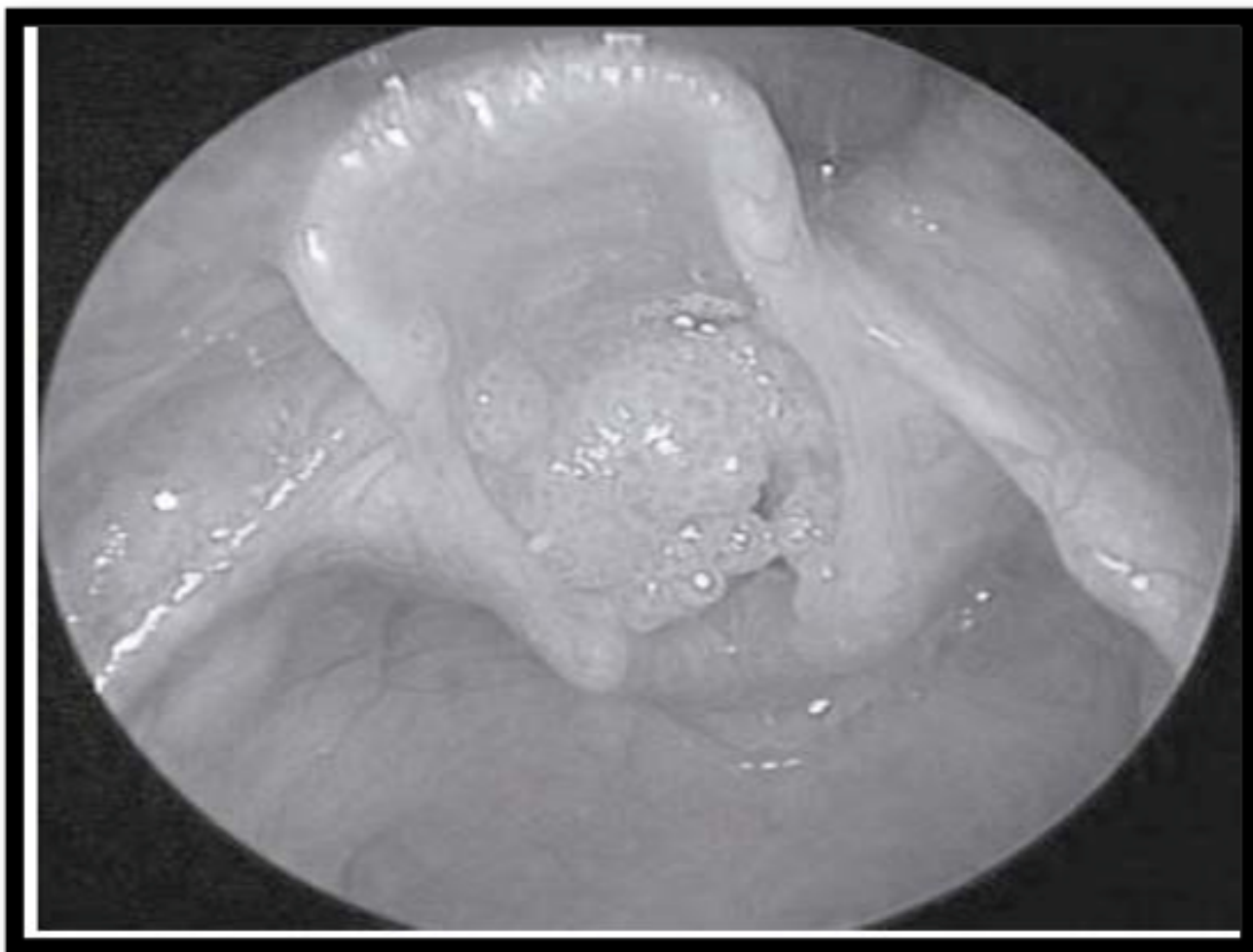
La mutación x frágil se caracteriza por una alteración de expansión en el gen de frágil retraso mental x1 , que conduce a una toxicidad del ARN a nivel celular (9).Esto genera que pacientes con premutación sean susceptibles a las toxinas ambientales , que podrían verse reflejado en ataxias y pérdida de memoria (9). Algunos reportes de casos han evidenciado que el uso de anestésicos podría reaccionar como toxinas potencialmente productoras de efectos secundarios

en estos pacientes (9).

Síndrome de Potocki-Lupski

El Síndrome de *Potocki-Lupski* (PTLS) es una enfermedad cromosómica rara con una incidencia estimada de 1/25.000 , es causada por la duplicación de un pequeño segmento del cromosoma 17 (17p11.2) (10) , la presentación clínica incluye hipotonía , falta de crecimiento , disfagia orofaríngeo , retardo en el desarrollo y anomalías del comportamiento , además de cardiomiopatías congénitas , apnea del sueño y características dismórficas que se deben tener presente el manejo preanestésico (10) .Revisando la literatura se encontró un reporte de caso de una niña de 4 años quien se sometió a cirugía general de extropia (10). En la evaluación perioperatoria evidenciaron micrognatia , ligera disminución del tono muscular y retardo en el desarrollo neuromuscular, el habla y la cognición, en cuanto a los exámenes

Figura 3. Papilomatosis laríngea



Fuente: Tomada con fines académicos Ríos C, Rosio M. Manejo anestésico de paciente pediátrico con obstrucción severa de vía aérea causada por Papilomatosis. Gac médica bolív [Internet]. 2018 [cited 2023 Apr 27];41(1):67-70

Tabla 3: Criterios para determinar el grado de obstrucción laríngea

GRADO	SIGNO CLINICO	AUSCULTACION CARDIOTORACICA	FRECUENCIA CARDIACA
I	Disnea y estridor solo en actividad	Sonidos claros	normal
II	Disnea y estridor aparecen en reposo y se agravan con el movimiento	Sonidos de conducción de vía aérea superior y sonidos de respiración	120-140
III	Disnea y estridor laríngeo inspiratorio, signos de cianosis en labios y dedos con retracción clavicular	Sonidos de respiración reducidos	140-160
IV	Disnea severa desorientación cianosis coma disminución de la tensión arterial	Casi ausente	bradicardia

Fuente: Tomada de Ríos C, Rosio M. Manejo anestésico de paciente pediátrico con obstrucción severa de vía aérea causada por Papilomatosis. Gac médica boliv [Internet]. 2018 [cited 2023 Apr 27];41(1):67-70

paraclínicos un electrocardiograma sin alteraciones. El plan anestésico estuvo dado con sevoflurano, remifentanilo, tiopental, rocuronio, entubación orotraqueal con video laringoscopia, no se reportaron reacciones adversas o complicaciones en dicho procedimiento (10), lo que evidencia la importancia de un abordaje preanestésico.

Papilomatosis

Los papilomas laríngeos son tumores epiteliales benignos causados por la infección con el virus de papiloma humano (11), la principal causa de infección. Se debe a la infección. Por el canal de parto de la madre infectada (11), se evidencia en la literatura un estudio de caso de una niña de 2 años y 3 meses con dificultad progresiva en la respiración (11), como resultado de la valoración por otorrinolaringología evidencian papilomatosis laríngea por lo cual debía ser llevada a cirugía (11).

El examen perioperatorio evidencio niña ansiosa y desnutrida, con obstrucción laríngea grado III (11) evaluó además el grado de obstrucción la calidad de la voz, constantes vitales, además de uso de músculos accesorios y saturación de oxígeno (11). Como plan anestésico se evito la sedación preoperatoria por riesgo de depresión respiratoria, hubo administración de atropina e hidrocortisona, la inducción se realizó con oxígeno 100%, midazolam, ketamina (11), manteniendo los objetivos como proporcionar ventilación adecuada (11).

La osteogénesis imperfecta (OI)

Es un raro trastorno del tejido conectivo que se

caracteriza por displasia ósea hereditaria, deformidad y fragilidad (12). Tiene como características clínicas las fracturas en edad juvenil, displasia esquelética, osteoporosis y deformidad esquelética (12), se manifiesta como cuello corto, esclera azul o gris, dentición defectuosa, coagulopatía enfermedad pulmonar restrictiva (12).

A continuación se analizara el reporte de un caso de una mujer de 59 años de edad peso de 86 kg, altura 1,48 cm, IMC 39,3 kg/m² quien fue sometida a reducción abierta y fijación interna de fractura de humero proximal izquierdo y artroplastia total de cadera derecha (12), en la valoración preanestésica los desafíos a manejar eran paciente con cuello corto y rígido, extremidades superiores e inferiores en flexión, con apertura de cavidad bucal de dos dedos (12), durante el examen perioperatorio fue diagnosticada con insuficiencia renal, el plan anestésico inicio por una entubación endotraqueal lenta, sedación con midazolam, sufentanil de glicopirrolato, anestésico tópico en boca y realización de bloqueo bilateral del nervio laríngeo bilateral (12), la anestesia general fue manejada con propofol, cisatracurio y sufentanil, posterior a esto paciente despertó del procedimiento sin complicaciones, por lo que se pudo concluir que la administración de anestesia general minimiza el uso de medicamentos que requieren metabolismo renal, de esta forma realizar bloqueos más anestesia general en este grupo de pacientes puede reducir la cantidad de opioides a utilizar además que optimiza la analgesia perioperatoria (12)

Coagulopatía por deficiencia de factor X

La coagulopatía por deficiencia del factor X es una de las enfermedades más raras (13) el factor X es una glucoproteína plasmática dependiente de la vitamina K sintetizada en el hígado, y desempeña un papel esencial en la cascada de coagulación, ya que se activa ya sea por la vía extrínseca (Factor FVIIa de tejido), o por la vía intrínseca (FXIa y FVIIIa), y es la primera enzima en la vía común de la formación de trombina(13).Se encontró en la literatura un reporte de caso de una mujer de 26 años de edad con deficiencia del factor X de coagulación en donde se planteó resección de neoplasia ovárica , examen físico y pruebas de laboratorio fueron normales excepto sus tiempos de coagulación por lo que fue fundamental establecer dentro del plan quirúrgico la administración de plasma fresco congelado antes de la inducción de anestesia y ácido tranexámico, la pérdida de sangre fue escasa dado al remplazo de factor X por plasma fresco congelado , lo que contribuyó a minimización de riesgos , control de la homeostasia , y disminución de estancia en cuidados intensivos (13).

Síndrome de platipnea-ortodeoxia

El síndrome de platipnea-ortodeoxia (POS)es una condición rara de hipoxemia posicional y disnea en la posición vertical , pero pueden tener saturaciones de oxígeno normal en posición acostado (14),se encontró en la literatura un reporte de caso de un paciente de 70 años de edad quien fue llevado a prostatectomía radical , con evidencia de disminución de la saturación de oxígeno posterior a la inducción anestésica (14) después de múltiples estudio se evidencio que el paciente presentaba foramen oval de patente , una de las causas del síndrome de POS ,por lo que se establece la importancia en este grupo de pacientes incluir en la valoración perioperatoria la búsqueda de falta de aire en la posición vertical y acostada (14).

A lo largo de este artículo hemos hablado de la importancia de la valoración preanestésica en todos los pacientes sometidos a procedimientos , así mismo la importancia de establecer individualmente un plan anestésico específico para cada paciente , de esta manera también es primordial la elección de los anestésicos a utilizar. Los anestésicos volátiles se utilizan ampliamente en la medicina ,son seguros , la hipersensibilidad y toxicidad pueden ocurrir en casos raros como en ciertos trastornos mitocondriales como el síndrome de *leigh* (15) ,en donde se debe tener especial cuidado.

Las técnicas anestésicas regionales se han vuelto un pilar fundamental en el manejo de pacientes con enfermedades raras , dado a que ayuda a la modulación del dolor , disminuyen el riesgo de depresión respiratoria y la hipoxemia ,como es el caso de los pacientes con células falciformes(16) en donde el pilar de manejo de

dichos pacientes con los opioides; por lo que utilizar bloqueos neuro axiales puede ser una buena alternativa de manejo anestésico. Un examen físico y una revisión detallada de los sistemas son fundamentales en la evolución preanestésica , las enfermedades dermatológicas como por ejemplo la epidermólisis bullosa(17) también es un desafío complejo por lo que se debe realizar una extubación traqueal despierta para prevenir de esta forma la aparición de nuevas ampollas y sangrado de la vía aérea.

Feocromocitomas y paragangliomas

Los feocromocitomas son tumores neuroendocrinos raros que secretan catecolaminas derivadas de células cromafinas de la medula suprarrenal (18), los paragangliomas son tumores extrarrenales que se originan en células ganglionares simpáticas y parasimpáticas (18).Las catecolaminas como la epinefrina , la norepinefrina , y la dopamina son sintetizadas y secretadas a partir de todos los feocromocitomas y paragangliomas (18) , las cuales se liberan grandes cantidades durante la presencia del tumor y posterior a la resección se disminuyen lo que durante la fase perioperatoria y posoperatoria cambiante hace que se produzcan efectos secundarios como arritmias , crisis hipertensivas , ansiedad , estreñimiento , sudoración ,por lo que además de la implementación de una anestesia adecuada se debe además optimizar el manejo con vasoactivos (18,21).

Mucopolisacaridosas

La Mucopolisacaridosas son un grupo de enfermedades metabólicas hereditarias raras causadas por la deficiencia de enzimas para degradar glucosaminoglicanos en el lisosoma con afectación progresiva que conlleva a un daño multiorgánico (20).A medida que la enfermedad progresa avanza la afectación de órganos por lo que son necesarias múltiples intervenciones para tratar problemas de oídos , garganta, nariz , malformaciones esqueléticas , articulares hernias , hidrocefalia y malformaciones valvulares (20).Por lo anterior se ha logrado establecer mediante reporte de casos la mayor incidencia de morbimortalidad perioperatoria asociada a esta patología se da en los niños(20)se encontró un reporte caso de 19 pacientes quienes fueron sometidos a 2 procedimientos quirúrgicos con vías aéreas difíciles dado por la anatomía y fisiología pulmonar en este tipo de pacientes por lo que conlleva a una valoración preanestésica exhaustiva que logre identificar aquellos factores de riesgo y de esta forma aplicar técnicas de intubación con equipos que faciliten estos accesos.

Neoplasia endocrina múltiple tipo 2A (MEN2A)

La neoplasia endocrina múltiple 2A (MEN2A) es un síndrome raro que se presenta como carcinoma medular de tiroides , feocromocitoma e hiperparatiroidismo

, es una enfermedad hereditaria que se presenta con al menos dos tumores de la glándula endocrina; se clasifican tres tipos :MEN1,MEN2A ,MEN2B(21). Un estudio retrospectivo de 61 pacientes que se sometieron a resección de feocromocitoma arrojó como resultado que los episodios de hipertensión fueron similares en pacientes con MEN2A, a los pacientes con feocromocitoma no sindrómico , con hipotensión posoperatoria menos frecuente y grave(21) , sin embargo también se estableció que para los pacientes con MEN2A que se someten a intervenciones quirúrgicas es necesario utilizar entre los medicamentos perioperatorios bloqueadores alfa adrenérgicos y fenoxibenzamina(21).

Parálisis supranuclear progresiva

La parálisis supranuclear progresiva es una de las enfermedades raras se caracteriza por la disfunción óculo motora, inestabilidad postural, acinesia ,disartria y disfagia. La principal causa de muerte es la neumonía por aspiración por lo que teniendo es estas complicaciones anestesia espinal es útil en pacientes con dichas condiciones(22), son muy pocos los casos reportados en la literatura sin embargo se pudo establecer que este es una práctica que trae beneficios, reduce el riesgo de neumonías por aspiración, se registra en la literatura el caso de un paciente de 80 años con parálisis supranuclear progresiva en el cual se empleó anestesia espinal combinada con anestesia epidural usándose como anestésico la bupivacaina hiperbárica con resultados exitosos(22).

Síndrome de Joubert

El síndrome de Joubert un trastorno autosómico recesivo que se caracteriza por la agenesia parcial o completa del vermis del cerebelo , la estructura que completa ambas partes en el cerebelo , y sus principales síntomas son la hipotonía muscular, ataxia, retraso mental, movimientos oculares anormales y un patrón de respiración con apnea central(23), buscando en la literatura se encontró el reporte de caso de un niño de 13 años que presentaba otitis media recurrente fiebre infecciones respiratorias e hiperplasia de las amígdalas en quién requirió cirugía; se describe como plan anestésico una anestesia intravenosa total con Propofol, remifentanilo sin ningún efecto secundario, el dolor fue manejó con metimazol en vez de paracetamol para esta forma evitar lesiones hepática, como plan perioperatorio se igualó exhaustivamente las vías respiratorias, no es recomendable realizar premedicación por el riesgo de apnea central(23).

Síndrome de Eisenmenger

El síndrome de Eisenmenger es una enfermedad multisistémica y rara dado que sus defectos cardíacos congénitos que pueden estar a nivel del tabique interventricular , interauricular , auricoventricular

o conducto arterioso persistente pueden resolver durante la niñez (24), el alto riesgo anestésico en estos pacientes sugiere un riesgo inminente durante la cirugía dado por la severidad de los casos por la afectación multiorgánica como la hipoxemia , la cianosis central , la hipertensión pulmonar ,la diátesis hemorrágica y la hemoptisis(24), hay muy pocos casos registrados en la literatura sin embargo podemos evidenciar que los anestésicos más utilizados son la ketamina y dexmedetomidina por lo que ante cualquier manejo anestésico debe ser planteado de forma multidisciplinaria debido al alto riesgo de complicaciones tromboembólicas , arritmias y muerte(24).La razón principal en este tipo de pacientes es evitar el empeoramiento de la derivación derecha a izquierda(24).

Enfermedad de Rosai -Dorffman

La enfermedad de Rosai -Dorffman es una enfermedad proliferativa histocítica de células raras , benignas y no de células de Langerhans con linfadenopatía masiva , afecta el sistema nervioso central y el manejo está basado en la extirpación quirúrgica(25). A continuación analizaremos un caso hallado en la literatura de un paciente masculino de 20 años con imc de 37.9 kg/m² quien fue ingresado para realización de resección de tumor selar /supraselar bajo anestesia general , en cuanto a la valoración perioperatoria presentaba transaminitis por lo que tuvieron que realizar protección hepática(25) , la anestasia fue general , y estuvo a cargo de sufentanilo , cisatracurio y Propofol ,para disminuir el metabolismo a través del hígado se utilizó el sevoflurano por sus características de inducción rápida, recuperación y biotransformación mínima (25),con respecto a los agentes bloqueantes neuromusculares, se recomienda el cisatracurio debido a su eliminación de Hofmann dependiente del pH y la temperatura en el plasma y los tejidos(25) ,la entubación endotraqueal fue mediante video laringoscopia , con realización además de bloqueos nerviosos bilaterales en el cuero cabelludo con ropivacaína , como resultado final no se presentaron complicaciones postoperatorias o anestésicas (25).

Fibromatosis

La fibromatosis es un trastorno genético raro que se caracteriza por acumulación de material hialino en los tejidos del cuerpo , al enfermedad es causada por mutación en el gen ANTXR2 y afecta múltiples sistemas (26).En estos apartado mencionaremos el reporte de caso de una paciente de 39 años sometida a resección de una lesión benigna en el segundo pie derecho.(26). En la valoración prequirúrgica signos vitales dentro de parámetros normales , apertura bucal mallanpati l, pruebas paraclínicas normales(26) , la anestesia se indujo con Propofol , mascara laríngea e isoflurano , con respiración espontanea durante la mayor parte del caso con una anestesia sin incidentes y recuperación

rápida (26).

Mucopolisacaradosis

La mucopolisacáridos es un grupo de enfermedades raras de almacenamiento lisosomal hereditarias que resultan de defectos en las enzimas lisosomales hereditarias involucradas en. La degradación de mucopolisacáridos (27).La anestesia en este tipo de casos es compleja y más aun es el aseguramiento de las vías aéreas debido a sus múltiples deformidades de las vías aéreas superiores y a la disfunción cardiaca (27).

Acto anestésico riesgoso del adulto con enfermedad huérfana

Síndrome de Nicolaidis-Baraitser

El Síndrome de *Nicolaidis-Baraitser* se caracteriza por mutaciones en el gen SMRCA2, que afecta la remodelación de la cromatina y conduce a una amplia gama de síntomas que incluyen microcefalia, rasgos faciales distintos, convulsiones recurrentes y retraso mental grave(28).Se encontró el reporte de caso de un bebe de 22 meses que fue llevado a cirugía electiva de paladar hendido(28), en su valoración preanestésica se evidencio cara estrecha , boca muy pequeña , y retardo en el desarrollo(28), la premedicación estuvo a cargo de midazolam, gotas de oximetazolina nasal para facilitar la respiración nasal, la anestesia general estuvo a cargo de isoflurano , la entubación fue realizada con video laringoscopia sin complicaciones , profundización de la anestesia con fentanilo y relajación muscular con rocuronio(28).Los anestésicos volátiles están relacionados con la causa de una relajación muscular leve, por lo que esto podría conducir a complicaciones a complicaciones en caso de pacientes con deterioro

del tono muscular(28).

EL síndrome de Fahr

El síndrome de *Fahr* es un trastorno neurológico, psiquiátrico caracterizado por calcificaciones cerebrales bilaterales cuando se encuentra una causa secundaria de la calcificación que puede deberse a enfermedades (29).Se evaluó el manejo anestésico en un reporte de caso de un paciente de 53 años con indicación de laminectomía debido a la osificación torácica del ligamento longitudinal anterior (29), como hallazgo importante en la valoración preanestésica se reportó alteración en los niveles séricos del calcio que fueron corregidos previo a la cirugía , la anestesia general estuvo a cargo de propofol y sevoflurano en el aire y oxígeno con remifentanilo , rocuronio como relajante muscular con entubación exitosa de la vía aérea , no se reportan complicaciones (29).

Síndrome de Koolen-de Vries

El síndrome de *Koolen de Vries* es una enfermedad causada por la microdelección de 17q21 .31, incluyen hipotonía, retardo en el desarrollo, hipotonía, discapacidad intelectual moderada y dismorfismo (30).El informe de caso reporta un niño de 21 meses en quien planeaban realizarle orquidopexia bajo anestesia general, tenía una discapacidad intelectual, dimorfismo facial característico , traqueo/laringomalacia, foramen oval de patente y criptoorquidismo (30), debido a la condición compleja del paciente optaron por una reducción de opioide de acción prolongada , mantener respiración espontanea , realizar un bloqueo caudal y entubación endotraqueal , posterior a la intervención se reportó como complicación espasmo laríngeo leve e hipoxia , resolviéndolo de forma inmediata con la posición

Tabla 4: Enfermedades huérfanas del adulto y salvedades antes de la anestesia.

Patología	Condición relevante
Síndrome de Nicolaidis-Baraitser	Valoración preanestésica se evidencio cara estrecha , boca muy pequeña , y retardo en el desarrollo
EL síndrome de Fahr	Como hallazgo importante en la valoración preanestésica se reportó alteración en los niveles séricos del calcio
Síndrome de Koolen-de Vries	Puede coexistir con mantener respiración espontanea
Deficiencia de carnitina	Examen preanestésico en dichos pacientes debe incluir electrocardiograma , ecocardiografía , glucosa en sangre , carnitina , creatina quinasa y transaminasa sérica (31), teniendo como objetivo principal la optimización de la glucosa

Fuente: Elaboración propia de los autores, para fines de este estudio

lateral y etomidato.(30).

Deficiencia de carnitina

La carnitina es fundamental para el transporte de ácidos grasos de cadena larga desde el citoplasma hasta la matriz mitocondrial (31).el examen preanestésico en dichos pacientes debe incluir electrocardiograma , ecocardiografía , glucosa en sangre , carnitina , creatina quinasa y transaminasa sérica (31), teniendo como objetivo principal la optimización de la glucosa (31).Teniendo en cuenta que el propofol se disuelve en un intralípido al 10% que contiene ácido graso al de cadena larga al 10% debe evitarse en pacientes con deficiencia de carnitina (31).También es importante evitar la administración de succinilcolina para prevenir la aparición de hipertermia maligna (31). La anestesia intravenosa con opioides (fentanilo y remifentanilo), benzodiacepina (midazolam), etomidato y dexmedetomidina sería más adecuada para pacientes con oxidación de ácidos grasos comprometida(31).

Lo imprescindible de la patogenia huérfana más frecuente para el anesthesiólogo

Tratamiento perioperatorio de pacientes con fibrosis quística

Ya entrando en materia describiremos algunas de las enfermedades raras en niños y adultos , de la primera que vamos a hablar es la fibrosis quística (FQ) es un trastorno multisistémico que se da como resultado a mutaciones patogénicas en el gen regulador de la conductancia transmembrana de la fibrosis quística (CFTR) (2) .La proteína. CFTR transporta cloruro y bicarbonato a través de la superficie apical de los epitelios secretores incluido pulmón y páncreas (32) Las mutaciones CFTR que causa la fibrosis quística conducen a una proteína CFTR defectuosa provocando de esta forma la disminución del transporte de cloruro , lo que lleva como consecuencia a la acumulación de moco espeso y viscoso , llevando de esta manera a una serie de complicaciones entre ellas infecciones pulmonares crónicas , alteraciones pancreáticas y hepáticas , reducción de la fertilidad (32).

Los avances en la mejora de la atención de la FQ aumentan la esperanza de vida llevando así que más del 50 % de las personas lleguen a la etapa adulta (32) , el tratamiento médico , quirúrgico y anestésico han mostrado avances (32), las pruebas de función pulmonar perioperatorias demostraron una reducción significativa en los días de estancia hospitalaria a continuación evaluaremos la siguiente tabla donde se establecen los factores de riesgo que contribuyen a estancias hospitalarias más prolongadas como lo es la cirugía endoscópica de los senos nasales (FESS) en pacientes con FQ.

Se evidencia resultados satisfactorios en general , se

evaluó el curso perioperatorio de pacientes sometidos a FESS en pacientes con FQ y se logró establecer que en algunos pacientes se requirió más de una noche de estancia hospitalaria (33), así como se estableció que las pruebas de función pulmonar no son necesarias de rutina en la mayoría de procedimientos quirúrgicos ,pero si se demostró que dicha prueba si puede ser un componente predictivo útil para estancia postoperatoria más prolongada en pacientes con fibrosis quística (33) .

Tips de la prevalencia anestésica en enfermedades huérfanas.

Se debe evaluar la capacidad vital forzada (CVF) y el volumen espiratorio forzado en el primer segundo (VEF1) en decúbito supino y sentado. Se considera que si el valor de la CVF es menor al 50% de lo predicho, el paciente tiene alto riesgo de necesitar ventilación no invasiva postoperatoria; y si es inferior al 30% indica que el paciente es de alto riesgo y requeriría soporte ventilatorio invasivo postoperatorio³⁵ En ocasiones puede ser necesario realizar estudios adicionales para valorar la función diafragmática, pues si esta alterada requerirá iniciar el soporte ventilatorio mecánico no invasivo antes de la cirugía. Los criterios de severidad y de alto riesgo perioperatorio son:

CVF < 25%, PEP < 30%, FE VI < 0,5

PEP: Presión espiratoria pico, FE VI: Fracción de eyección del ventrículo izquierdo.³⁵

Debido a la incidencia de arritmias malignas y muerte súbita en estos pacientes se recomienda realizar estudios electrofisiológicos, sobre todo en las distrofias de cintura miembro, enfermedad de Steinert y Emery Dreifuss.(36)

Manejo anestésico

El manejo anestésico de los pacientes con distrofias musculares es especialmente difícil por el riesgo de rabdomiólisis que desencadena hiperpotasemia y paro cardíaco, arritmias malignas, aumento de la debilidad muscular, problemas con el manejo de la vía aérea y reagudización de la insuficiencia respiratoria. Es importante resaltar que el riesgo anestésico depende del tipo de cirugía, del estado clínico de cada paciente y de la progresión de la enfermedad, las recomendaciones que se describen a continuación son generales pero no superan el correcto juicio clínico en cada paciente específico.

La monitorización completa de estos pacientes requerirá electrocardiograma, presión arterial no invasiva e invasiva, capnografía, pulsioximetría, temperatura, diuresis, parámetros ventilatorios y monitorización de la relajación neuromuscular.

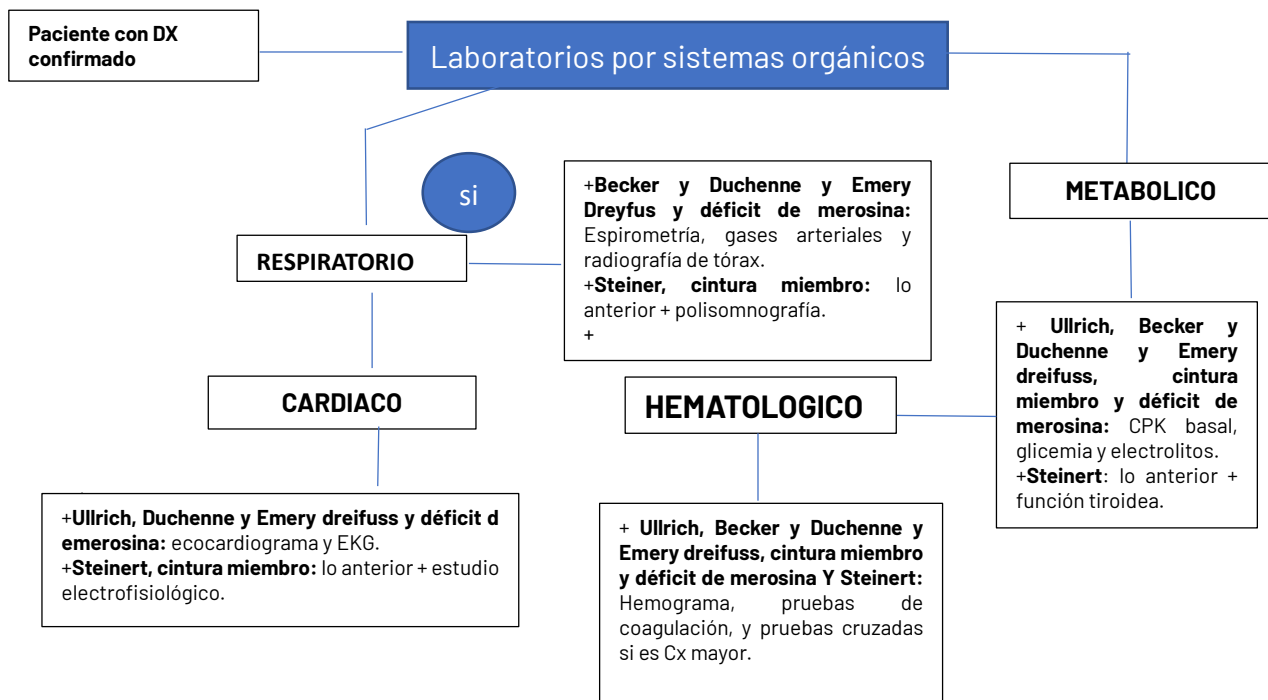
Se recomienda la administración de soluciones glucosadas que disminuyen el riesgo de rabdomiólisis e hiperpotasemia aguda, se deben evitar períodos prolongados de ayuno y considerar la profilaxis de la broncoaspiración con antagonistas H2,

Tabla 5: Análisis de factores de riesgo de estancia hospitalaria más prolongada después de procedimientos FESS.

	Estancia hospitalaria < 2 días n = 130	>= 2 días n = 62	O	IC del 95%	valor p
Edad	15.01+/- 5.15	17,32+/- 6,04	1.08	1,03-1,14	0.008
Género	hombre 64 (49,23%) mujer 66 (50,77%)	masculino 28 (45,16%) femenino 34 (54,84%)	0,85	0,46-1,56	0,598
Peso	49,57+/- 15,01	50,33 +/- 14,17	1.004	0,98-1,02	0,737
IMC	20.00 (18.18, 22.50)	19.00 (16.50, 21.00)	0,887	0,80-0,99	0.026
tipo FESS	limitado 70 (53,85%) complejo 60 (46,15%)	limitado 28 (45,16%) complejo 34 (54,84%)	0,71	0,38-1,30	0.261
COMO UN	Clase I 0 (0%)	Clase I (0%)	1,87	0,96-3,67	0.067
	Clase II 47 (36,15%)	Clase II 15 (24,19%)			
	Clase III 83 (63,85%)	Clase III 46 (74,19%)			
	Clase IV (0%)	Clase IV (1,61%)			
Pre-%FVC	101,0 (91,0, 110,0)	84,0 (63,75, 101,5)	0,96	0,94-0,97	<0,001
Pre-%FEV1	94,0 (81,75, 109,0)	73,50 (45,75, 93,8)	0,97	0,95-0,98	< 0,001
Pre-%FEV1/FVC	88,0 (83,0, 95,0)	84,0 (72,0, 92,3)	0,95	0,93-0,98	< 0,001
Antes del %FEF25-75	82,0 (61,0, 105,0)	51,5 (21,0, 81,0)	0,98	0,96-0,98	< 0,001
Post-%FVC	98,5 (87,8, 111,0)	84,0 (60,8, 98,5)	0,96	0,94-0,98	< 0,001
Post-%FEV1	94,0 (80,0, 106,0)	75,0 (42,0, 93,3)	0,97	0,96-0,98	< 0,001
Post-%FEV1/FVC	88,0 (82,0, 95,0)	85,0 (69,8, 91,0)	0,96	0,94-0,99	0.002
Después del %FEF25-75	83,0 (55,8, 104,0)	55,0 (22,8, 84,0)	0,98	0,97-0,99	< 0,001
Genético	Homocigotos 37 (28,46%)	Homocigotos 17 (27,42%)	1.02	0,47-2,20	0.969
	Heterocigotos 45 (34,62%)	Heterocigotos 21 (33,87%)			
	Desconocido 48 (36,92%)	Desconocido 24 (38,71%)			
Complicaciones no respiratorias de la FQ	1 (1, 2)	2 (1, 2)	1.11	0,77-1,58	0,58
Número de complicaciones no respiratorias de la FQ	0-23 (17,69%)	0-11 (17,74%)			
	1 a 50 (38,46%)	1 a 19 (30,63%)			
	2-48 (36,92%)	2-28 (45,16%)			
	3 a 9 (6,92%)	3-4 (4,84%)			
Sinusitis crónica	83 (63,36%)	40 (64,52%)	1.03	0,55-1,94	0.928
insuficiencia pancreática	78 (59,54%)	41 (66,13%)	1.3	0,69-2,44	0.414
Enfermedad del hígado	12 (9,16%)	6 (9,68%)	1.05	0,38-2,95	0.921

Fuente: Tomado de Manzor M, Asztalos G, Yuki K. El papel de la prueba de función pulmonar en el tratamiento perioperatorio de pacientes con fibrosis quística. Medicina traslacional perioperatoria y del dolor. 2022;9(2):438

Figura 4: Flujograma de recomendación para el médico tratante frente a los exámenes de laboratorio y pruebas complementarias que no se deben escapar en el paciente con distrofia muscular.



Fuente: Elaboración propia de los autores, para fines de este estudio

metoclopramida y citrato de sodio.³⁷

La anestesia general intravenosa total (TIVA) es beneficiosa en estos pacientes.³ El propofol es el hipnótico más utilizado para la inducción y mantenimiento de la anestesia en pacientes con distrofia muscular de Duchenne. Si existe afectación cardíaca se pueden utilizar otras alternativas como etomidato y tiopental que han sido utilizados con éxito en pacientes con distrofias miotónicas. Los anestésicos volátiles no se utilizan en la mayoría de reportes de caso debido a que pueden desencadenar miotomías y crisis de rabdomiólisis; el óxido nitroso es el único agente inhalado que se utiliza entre el 34 -78% de estos reportes.

No obstante, se ha reportado el uso de sevoflurano en la inducción anestésica en pacientes con distrofia muscular sin complicaciones asociadas; los eventos reportados de rabdomiólisis asociados a exposiciones a agentes inhalados tienen en común dos situaciones: primero, el inicio del evento adverso se presenta en el área de recuperación con el movimiento de los pacientes; y segundo, es más frecuente en niños menores de 8 años, en quienes la enfermedad es menos severa, pero la membrana celular muscular es más inestable y vulnerable a desencadenar fenómenos de rabdomiólisis, incluso con la actividad muscular normal.³⁸ Por esta razón, algunos autores concluyen que la evidencia no es lo suficientemente fuerte para relacionar los agentes inhalados con eventos

adversos como la rabdomiólisis y que dicha asociación es multifactorial, pero que existen técnicas anestésicas más seguras.⁽³⁸⁾ En la distrofia miotónica no están contraindicados los halogenados, pero pueden aumentar la debilidad muscular.³⁸ En la experiencia del autor se recomienda usar la inducción inhalatoria para facilitar la canalización de un acceso intravenoso y cambiar inmediatamente a una anestesia total intravenosa o sedación asociada a anestesia regional. Esta estrategia acorta el tiempo de exposición a anestésicos inhalados lo que teóricamente disminuye la probabilidad de contracturas musculares y rabdomiólisis.

Los opioides como el remifentanilo y el fentanilo han demostrado ser seguros en estos pacientes⁽⁴²⁾

La ketamina y el midazolam en bajas dosis se han reportado como opciones seguras para la sedoanalgesia asociadas a técnicas regionales (espinal o epidural) en estos pacientes. Es importante resaltar que el inicio de acción de los relajantes musculares no despolarizantes es mayor, su comportamiento es errático con un tiempo de duración mayor y un alto riesgo de parálisis residual por lo que es indispensable la monitorización de la función neuromuscular.⁴²

El relajante muscular no despolarizante más frecuentemente utilizado es el rocuronio, que tiene la posibilidad de neutralizar su acción farmacológica mediante el uso de un reversor

específico. Aunque el uso de sugamadex en pacientes con trastornos neuromusculares no se ha establecido completamente y su papel en pacientes con distrofias y cardiomiopatía dilatada no está completamente conocido, se ha reportado su uso en

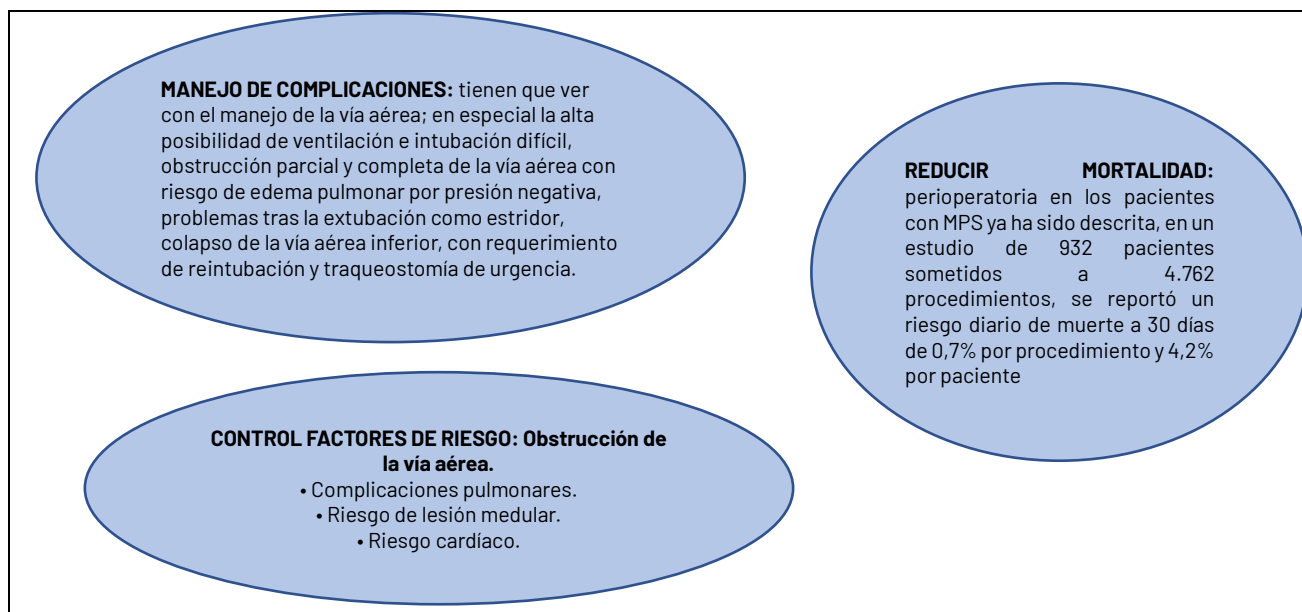
pacientes con distrofias y cardiomiopatía dilatada; a una dosis de 4mg/kg (dosis descrita para adultos) con recuperación del 100% de la función neuromuscular con mínimos eventos adversos cardiovasculares. Por el contrario, la neostigmina puede desencadenar

Tabla 6: Alarmas en el manejo anestésico y perioperatorio del paciente con DM

ALERTA 1	ALERTA 2	ALERTA 3	ALERTA 4	ALERTA 5	ALERTA 6	ALERTA 7	ALERTA 8
Contraindicación absoluta para recibir relajantes musculares despolarizantes como la succinilcolina y se debe tener precaución con el uso de anestésicos inhalados que pueden desencadenar crisis de rabdomiólisis y la función cardíaca	Los anestésicos inhalados pueden ser usados con precaución en niños con distrofias y se debe monitorizar los niveles de potasio, los niveles de creatinquinasa prequirúrgicos y la función cardíaca	Los pacientes con distrofias musculares deben tener una recuperación anestésica en unidades de vigilancia intensiva especialmente en pacientes sintomáticos y garantizar buena analgesia porque disminuye las alteraciones respiratorias coexistentes	Si existe depresión respiratoria tras la reversión de la relajación neuromuscular se debe considerar posponer la extubación 24 a 48 horas después, o considerar el uso de ventilación mecánica no invasiva	Los antiinflamatorios no esteroideos (AINES) se deben utilizar con precaución porque también pueden desencadenar crisis de rabdomiólisis.	Los pacientes con distrofia muscular tienen alto riesgo de apnea y muerte tras la extubación en las 24 horas posteriores a la cirugía	Para la extubación se recomienda hacerlo con el paciente despierto y si fue necesario utilizar relajantes musculares no despolarizantes se debe garantizar su reversión completa para evitar la relajación residual.	Independiente del agente anestésico que se utilice, los pacientes con distrofias tienen un riesgo elevado de complicaciones como: falla respiratoria, rabdomiólisis, arritmias, paro cardíaco y reacciones parecidas a la hipertermia maligna que necesitan un tratamiento sintomático agudo, pero que no resuelven con dantrolene

Fuente: Tomado modificado y adaptado de 42. Echeverry-Marín PC, Bustamante-Vega ÁM. Implicaciones anestésicas de las distrofias musculares. Colomb J Anesthesiol [Internet]. 2018 [citado 13 de agosto de 2023];46(3):228-39. Disponible en: http://www.scielo.org.co/scielo.php?script=sci_arttext&pid=S0120-33472018000300228&lng=en&nrm=iso&tlng=es

Figura 7: Desafíos anestésicos



Fuente: Tomado de Echeverry-Marín PC, Bustamante-Vega ÁM. Implicaciones anestésicas de las distrofias musculares. Colomb J Anesthesiol [Internet]. 2018 [citado 13 de agosto de 2023];46(3):228-39. Disponible en: http://www.scielo.org.co/scielo.php?script=sci_arttext&pid=S0120-33472018000300228&lng=en&nrm=iso&tlng=es

miotomías agudas, rabdomiólisis, arritmias malignas y falla cardíaca. El riesgo de hipertemia maligna es similar al de la población general.(42)

Los pacientes programados para cirugía mayor deben recibir terapia antifibrinolítica con ácido tranexámico, y técnicas de ahorro sanguíneo, así como estrategias de calentamiento con fluidos calientes y mantas térmicas para prevenir la hipotermia que puede desencadenar contracturas mioclónicas, y aumentar el sangrado.(42) La obstrucción de la vía aérea puede darse en varios niveles. Comúnmente, la acumulación de la GAG puede impedir la identificación de la glotis y producir laxitud del tejido traqueal con distorsión. Es importante averiguar si el paciente ronca y el grado de obstrucción de la vía aérea durante el sueño. La prevalencia de apnea obstructiva del sueño es alta y el nivel de desaturación se correlaciona positivamente con hipertensión pulmonar, lo que sugiere que estos pacientes deben someterse a una polisomnografía de rutina. (43).

El compromiso respiratorio es dado por el patrón restrictivo pulmonar secundarias a las anomalías de la caja torácica, a la excursión limitada diafragmática y al compromiso de la función neuromuscular. También, hay contribución de defectos de difusión en la membrana alveocapilar y un patrón obstructivo. Cabe mencionar que el compromiso respiratorio puede ser desproporcional a la apariencia clínica del paciente. Es importante buscar infecciones subyacentes y tratarlas. (43) El riesgo de lesión medular esta siempre latente y ocurre por estrechamiento del canal sobre todo a nivel craneocervical y toracolumbar en MPS I, II, IV y VI. Además, los pacientes con MPS IV y VI están en riesgo de inestabilidad atlantoaxial por hipoplasia odontoidea. Los movimientos cervicales durante la intubación, en procedimientos largos o que requieran movimientos de la cabeza pueden producir daño medular y parálisis.

La afectación cardíaca es típica en las MPS, es importante por lo tanto, una valoración estricta, esto incluye la estabilidad hemodinámica actual, el requerimiento de medicación, test adicionales e incluso la necesidad de diferir el procedimiento hasta optimizar. Las condiciones más comunes son la falla cardíaca, síndrome coronario, arritmia y enfermedades valvulares[. La disfunción miocárdica no solo es sistólica, también puede ser diastólica debido a la hipertrofia miocárdica lo que se traduce en una pobre respuesta a la fluidoterapia. Se han descrito bloqueos AV completo en MPS II, II y VI, por lo tanto, deben investigarse síntomas como presincopecs, síncopecs y anomalías en el PR en el electrocardiograma y la realización de un Holter si es (43)

Conclusión

El manejo de anestesia para los paciente con enfermedades huérfanas en un reto importante para los anestesiólogos, cada paciente debe ser individualizado de acuerdo a sus condiciones, físicas, fisiológicas y

metabólicas, determinar un plan anestésico en base a estas condiciones es un desafío constante, manejar riesgos y complicaciones intraoperatorias también lo es, evaluamos la importancia de la valoración preanestésica, la morbimortalidad en cada uno de los procedimientos realizados, vemos la importancia además de nuevas técnicas de entubación que toman fuerza como lo es la entubación por laringoscopia, además de la importancia de emplear bloqueos neuroaxiales para optimizar el manejo del dolor.

Discusión

Las enfermedades huérfanas, predisponen al anestesiólogo a variar entre protocolos y conductas existentes con evidencia científica y entre la praxis propia del ejercicio diario, en su mayoría son enfermedades congénitas heterogéneas con un origen genético diferente y con unas manifestaciones clínicas muy variables. Todas tienen implicaciones anestésicas muy importantes que ponen en alto riesgo perioperatorio a los pacientes por lo que requieren un conocimiento preciso para anticiparse y hacer un manejo específico de cada caso. Las principales complicaciones derivan de una vía aérea difícil con falla ventilatoria así como presencia de arritmias hipercalcemia, la rabdomiólisis, la inestabilidad cardiovascular y la muerte súbita. Sigue siendo un acierto incierto en realidad el uso de relajantes musculares despolarizantes ya que en el 90 % de los casos suelen ser exitosos. se debe preferir el uso de técnicas anestésicas intravenosas o anestesia regional para disminuir el riesgo de estas complicaciones. Finalmente hacer una valoración prequirúrgica cuidadosa la cual logre identificar el estado general de cada paciente, el riesgo quirúrgico y tener un enfoque multidisciplinario que garantice la disminución de la tasa de morbilidad de los pacientes y en especial la practica segura de la anestesia en este tipo de pacientes.

Reflexión del autor

Dar anestesia a pacientes con condición diagnóstica de enfermedades huérfanas sigue siendo un desafío para el médico, pero en especial para el paciente y para su contexto familiar ya que cada patología subyacente implica un abordaje prácticamente individual único en cada paciente y a la vez genera una posibilidad de incertidumbre al anestesiólogo sobre su tasa de éxito en la decisión ya que en la actualidad se cuenta con limitada información de evidencia científica real de este tema y se concluye que la practica termina siendo basada en la experiencia en casos reportados similares y en la operación dependiente del anestesiólogo.

Responsabilidades morales, éticas y bioéticas

Protección de personas y animales

Los autores declaramos que, para este estudio,

Tabla 6: Desglosando el acto anestésico como tal.

Manejo Vía Aérea	Inducción, Mantenimiento Y Manejo Intraoperatorio	Cuidados Posoperatorios	Crucial
<p>*Disponer de máscaras faciales de todos los tamaños y formas. También tener a la mano dispositivos avanzados, incluyendo una variedad de máscaras laríngeas, tubos endotraqueales, hojas de laringoscopia, fibrobroncoscopio, video laringoscopios e incluso un cirujano listo para realizar una traqueotomía de emergencia. La laringoscopia directa para la intubación orotraqueal despierta será difícil. La manipulación de la vía aérea es mucho más fácil de realizar en pacientes con ventilación espontánea profundamente sedados.</p> <p>*Como se ha mencionado anteriormente, la subluxación atlantoaxial secundaria a la hipoplasia/displasia odontoidea y la compresión del tronco del encéfalo y médula espinal puede ocurrir durante la hiperextensión cervical y la inducción e intubación debe realizarse usando estabilización en línea sin movimientos cervicales. Debido a que los depósitos hacen que sea extremadamente difícil palpar la tráquea, no se recomienda el uso de la intubación traqueal retrograda guiada por catéter ni la cricotiroidotomía. La intubación nasotraqueal y la traqueostomía a ciegas conllevan riesgos significativos y se recomiendan solo en situaciones de emergencia</p>	<p>*Se prefiere anestesia general en los pacientes y no cooperadores con MPS y que sea dada por un anestesiólogo pediátrico en un centro de experiencia en estas patologías, en caso contrario y si es posible la anestesia local es preferible. Se debe planear un plan A y tener un plan B de rescate para el abordaje de la vía aérea. Cuidado especial debe tenerse con la sedación ya sea intravenosa o inhalada ya que puede precipitar y exacerbar la obstrucción de la vía aérea. La ketamina puede mantener permeable la vía aérea y la ventilación espontánea y permitir la intubación con fibrobroncoscopia. Técnicas de inducción inhalatoria preservando la ventilación espontánea también han sido usadas exitosamente</p> <p>*Los relajantes musculares deben evitarse hasta que se logre la intubación. Los pacientes con MPS parecen no estar en mayor riesgo de hipertermia maligna. El mantenimiento anestésico se realiza usualmente balanceado con remifentaniilo. En caso de que sea necesario el uso de relajantes musculares, se prefiere un relajante muscular no despolarizante de acción corta a intermedia con la disponibilidad de agentes para revertir, aunque la neostigmina nos traerá problemas adicionales con el aumento de las secreciones que pueden llegar a ser difíciles en el posoperatorio</p>	<p>*La extubación debe ser cuidadosamente planeada. Un intercambiador de tubo disponible para permitir la reintubación en caso de ser necesario es de gran ayuda, esto sirve como un dispositivo puente, cuando la extubación exitosa es incierta; sin embargo, su uso puede promover la obstrucción y la irritación de las vías respiratorias en una vía aérea ya severamente estrecha</p> <p>*. La extubación debe realizarse cuando el paciente este completamente despierto, tose vigorosamente y tiene un patrón respiratorio regular. Es mejor que sean extubado tan pronto termine el procedimiento quirúrgico, esto reduce el edema y permite la valoración del estado neurológico. Cuando se realizan cirugías de la columna cervical o de corrección de escoliosis, el paciente permanece en un período prolongado de tiempo en prono conduciendo a edema de la mucosa oral y la lengua, causando dificultad respiratoria tras la extubación particularmente en pacientes con MPS IV y VI. El uso de una crema bucal con esteroides ayuda a reducir la inflamación. En caso de que se requiera la intubación por varios días, previo a la extubación debe hacerse una fibrobroncoscopia para evaluar la presencia de coágulos, detritos o edema laríngeo, así como también hacer un test de fugas.</p>	<p>*El posoperatorio se recomienda en una unidad de monitoreo estricto de signos vitales y de los parámetros de oxigenación con equipos de vía aérea rápidamente disponibles en caso de emergencias</p>

Fuente: Tomada con fines académicos de la 43. Enfoque anestésico en pacientes con Mucopolisacaridosas [Internet]. Revista Chilena de Anestesia. Sociedad de Anestesiología de Chile; 2023 [citado 13 de agosto de 2023]. Disponible en: <https://revistachileneanestesia.cl/revchilanestv53n1-05/>

no se realizó experimentación en seres humanos ni en animales. Este trabajo de investigación no implica riesgos ni dilemas éticos, por cuanto su desarrollo se hizo con temporalidad retrospectiva. El proyecto fue revisado y aprobado por el comité de investigación del centro hospitalario. En todo momento se cuidó el anonimato y confidencialidad de los datos, así como la integridad de los pacientes.

Confidencialidad de datos

Los autores declaramos que se han seguido los protocolos de los centros de trabajo en salud, sobre la publicación de los datos presentados de los pacientes.

Derecho a la privacidad y consentimiento informado

Los autores declaramos que en este escrito académico no aparecen datos privados, personales o de juicio de recato propio de los pacientes.

Financiación

No existió financiación para el desarrollo, sustentación académica y difusión pedagógica.

Potencial Conflicto de Interés(es)

Los autores manifiestan que no existe ningún(os) conflicto(s) de interés(es), en lo expuesto en este escrito estrictamente académico.

Bibliografía

- Elliott AM. Asesoramiento genético y secuenciación del genoma en enfermedades raras pediátricas. *Cold Spring Harb Perspect Med* [Internet]. 2020 [citado 2023 abr 27];10(3) <https://perspectivesinmedicine.cshlp.org/content/10/3/a036632.full.pdf+html>
- Manzor M, Asztalos G, Yuki K. El papel de la prueba de función pulmonar en el tratamiento perioperatorio de pacientes con fibrosis quística. *Med Trasl Perioper Dolor*. 2022;9(2):438. Disponible en: <https://pubmed.ncbi.nlm.nih.gov/35875368/>
- Kamekura N, Hojo T, Nitta Y, Hase Y, Fujisawa T. Manejo anestésico de un paciente con síndrome de Rett con alto riesgo de complicaciones respiratorias. *Anesth Prog* [Internet]. 2021 [citado 2023 abr 27];68(3):163-7. Disponible en: <http://dx.doi.org/10.2344/anpr-68-02-07>
- Zaidi SMH, Syed IN, Tahir U, Noor T, Choudhry MS. Síndrome de Moebius: lo que sabemos hasta ahora. *Cureus* [Internet]. 2023 [citado 2023 abr 27];15(2). Disponible en: <http://dx.doi.org/10.7759/cureus.35187>
- Oda A, Oue K, Oda Y, Taguchi S, Takahashi T, Mukai A, et al. Difficult intubation and postoperative aspiration pneumonia associated with Moebius syndrome: a case report. *BMC Anesthesiol* [Internet]. 2022 [citado 2023 abr 27];22(1). Disponible en: <http://dx.doi.org/10.1186/s12871-022-01859-3>
- Kim KW, Kim SH, Ahn EJ, Kim HJ, Choi HR, Bang SR. Anesthetic management with a neuromuscular relaxant and sugammadex in a patient with Prader-Willi syndrome: A case report. *SAGE Open Med Case Rep* [Internet]. 2020 [citado 2023 abr 27];8:2050313X20927616. Disponible en: <http://dx.doi.org/10.1177/2050313X20927616>
- Nijs K, Van de Velde M, Hoogma D. Anesthetic considerations in children with Hutchinson-Gilford progeria syndrome: A narrative review. *Paediatr Anaesth* [Internet]. 2020;30(5):537-43. Disponible en: <http://dx.doi.org/10.1111/pan.13847>
- Duan D, Goemans N, Takeda S, Mercuri E, Aartsma-Rus A. Duchenne muscular dystrophy. *Nat Rev Dis Primers* [Internet]. 2021 [citado 2023 abr 27];7(1):1-19. Disponible en: <https://www.nature.com/articles/s41572-021-00248-3>
- Ligsay A, El-Deeb M, Salcedo-Arellano MJ, Schloerkerkemper N, Grayson JS, Hagerman R. General anesthetic use in fragile X spectrum disorders. *J Neurosurg Anesthesiol* [Internet]. 2019 [citado 2023 abr 27];31(3):285-90. Disponible en: <http://dx.doi.org/10.1097/ana.0000000000000508>
- Kim S, Lim Y, Jun I-J, Yoo B, Kim K-M. Anesthesia in a patient with Potocki-Lupski syndrome. *Case Rep Anesthesiol* [Internet]. 2021 [citado 2023 abr 27];2021:1-3. Disponible en: <https://www.hindawi.com/journals/cria/2021/3313904/>
- Rios C, Rosio M. Manejo anestésico de paciente pediátrico con obstrucción severa de vía aérea causada por Papilomatosis. *Gac Med Boliv* [Internet]. 2018 [citado 2023 abr 27];41(1):67-70. Disponible en: http://www.scielo.org.bo/scielo.php?pid=S1012-29662018000100014&script=sci_arttext
- Wang H, Huang X, Wu A, Li Q. Management of anesthesia in a patient with osteogenesis imperfecta and multiple fractures: a case report and review of the literature. *J Int Med Res* [Internet]. 2021 [citado 2023 abr 27];49(6):030006052110284. Disponible en: <http://dx.doi.org/10.1177/03000605211028420>
- Ferreira CI, Costa F, Arantes AR, Horta G, Soares E, Félix F. Estrategia anestésica para la coagulopatía por deficiencia de factor X: reporte de un caso. *Braz J Anesthesiol* [Internet]. 2022 [citado 2023 abr 27];72(6):816-8. Disponible en: <http://dx.doi.org/10.1016/j.bjane.2021.08.024>
- Mendes E, Vaz Gomes M, Carreira CU, Gonçalves NÍ, Ribeiro AF. Síndrome de platipnea-ortodesoxia: un intrigante informe de caso de hipoxemia perioperatoria. *Braz J Anesthesiol* [Internet]. 2023;74(1):744192. Disponible en: <http://dx.doi.org/10.1016/j.bjane.2021.05.015>
- Spencer KA, Mulholland M, Snell J, Howe M, James K, Hanaford AR, et al. Toxicidad de los anestésicos volátiles en la enfermedad mitocondrial genética Síndrome de Leigh. *Br J Anaesth* [Internet]. 2023;131(5):832-46. Disponible en: <http://dx.doi.org/10.1016/j.bja.2023.08.009>
- Elhamrawy A, Veneziano G, Tobias JD. Anestesia regional y crisis falciforme en pacientes pediátricos: una revisión centrada en la educación. *Paediatr Anaesth* [Internet]. 2023;34(3):195-203. Disponible en: <http://dx.doi.org/10.1111/pan.14801>
- Mittal BM, Goodnough CL, Bushell E, Turkmani-Bazzi S, Sheppard K. Manejo anestésico de adultos con epidermolísis ampollosa. *Anesth Analg* [Internet]. 2022 [citado 2023 abr 27];134(1):90-101. Disponible en: https://journals.lww.com/anesthesia-analgesia/fulltext/2022/01000/anesthetic_management_of_adults_with_epidermolysis.15.aspx
- Mamilla D, Araque K, Brofferio A, Gonzales M, Sullivan J, Nilubol N, et al. Manejo postoperatorio en pacientes

- con feocromocitoma y paraganglioma. *Cancers (Basel)* [Internet]. 2019 [citado 2023 abr 27];11(7):936. Disponible en: <https://www.mdpi.com/2072-6694/11/7/936>
19. van Karnebeek CDM, Beumer D, Pawliuk C, Goetz H, Mostafavi S, Andrews G, et al. Un novedoso sistema de clasificación para informes de investigación sobre enfermedades genéticas raras y progresivas. *Dev Med Child Neurol* [Internet]. 2019;61(10):1208-13. Disponible en: <http://dx.doi.org/10.1111/dmcn.14180>
 20. Machado A, Rodrigues D, Ferreira A, Dias J, Santos P. Manejo anestésico en pacientes con mucopolisacaridosis: experiencia clínica en un hospital terciario. *Cureus* [Internet]. 2022 [citado 2023 abr 27];14(7). Disponible en: <https://www.cureus.com/articles/104462-anaesthetic-management-in-mucopolysaccharidoses-patients-clinical-experience-in-a-tertiary-hospital#!/>
 21. Li Y, Jin D, Shen L, Huang Y. Anesthesia and outcome of 33 surgeries in 24 patients with multiple endocrine neoplasia type 2A (MEN2A): experience of a national rare disease center. *Front Endocrinol (Lausanne)* [Internet]. 2022;13. Available from: <http://dx.doi.org/10.3389/fendo.2022.905963>
 22. Tonan M, Egi M, Furushima N, Mizobuchi S. A case of spinal anesthesia in a patient with progressive supranuclear palsy. *JA Clin Rep* [Internet]. 2018;4(1). Available from: <https://jaclinicalreports.springeropen.com/articles/10.1186/s40981-018-0149-2>
 23. Kloka J, Blum LV, Piekarski F, Zacharowski K, Raimann FJ. Total intravenous anesthesia in a patient with Joubert syndrome for ENT surgery: a case report and mini review of the literature [Internet]. *Am J Case Rep*. 2020 [cited 2023 Apr 27]. Available from: <https://amjcaserep.com/abstract/full/idArt/923018>
 24. Calais R, Machado N, Branquinho J, Figueiredo E, Pereira C, Guedes A. The anesthetic complexity of Eisenmenger syndrome: a clinical case. *Cureus* [Internet]. 2023 [cited 2023 Apr 27];16(2). Available from: <https://www.cureus.com/articles/230096-the-anesthetic-complexity-of-eisenmenger-syndrome-a-clinical-case#!/>
 25. Zhang X, Zhou X, Liu H, Li D, Liu S, Lu Y. Successful management of anesthesia with inhalation anesthesia in Rosai-Dorfman disease: a case report. *J Int Med Res* [Internet]. 2023;51(8). Available from: <http://dx.doi.org/10.1177/03000605231195161>
 26. Segal S, Khanna AK. Anesthetic management of a patient with juvenile hyaline fibromatosis: a case report written with the assistance of the large language model ChatGPT. *Cureus* [Internet]. 2023 [cited 2023 Apr 27];15(3). Available from: <https://www.cureus.com/articles/143353-anesthetic-management-of-a-patient-with-juvenile-hyaline-fibromatosis-a-case-report-written-with-the-assistance-of-the-large-language-model-chatgpt#!/>
 27. Tsuchiya M, Terai H, Mizutani K, Funai Y, Tanaka K, Yamada T, et al. General anesthesia management for adult mucopolysaccharidosis patients undergoing major spine surgery. *Med Princ Pract* [Internet]. 2019 [cited 2023 Apr 27];28(6):581-5. Available from: <https://karger.com/mpp/article/28/6/581/207251/General-Anesthesia-Management-for-Adult>
 28. Goehring M, Choorapokayil S, Zacharowski K, Messroghli L. Anesthesia and orphan disease: management of a case of Nicolaides-Baraitser syndrome undergoing cleft palate surgery. *BMC Anesthesiol* [Internet]. 2021;21(1). Available from: <http://dx.doi.org/10.1186/s12871-021-01380-z>
 29. Park S, Jee D-L, Kim H. General anesthesia for a patient with Fahr's syndrome: a case report. *Medicine (Baltimore)* [Internet]. 2019 [cited 2023 Apr 27];98(17). Available from: https://journals.lww.com/md-journal/fulltext/2019/04260/general_anesthesia_for_patient_with_fahr_s.85.as
 30. Zhao Y, Zuo Y. Anesthesia management for a child with Koolen-de Vries syndrome: a case report. *BMC Anesthesiol* [Internet]. 2023;24(1). Available from: <http://dx.doi.org/10.1186/s12871-024-02508-7>
 31. Yu HK, Ok SH, Kim S, Sohn JT. Anesthetic management of patients with carnitine deficiency or a defect in the β -oxidation pathway of fatty acids: a narrative review. *Medicine (Baltimore)* [Internet]. 2022 [cited 2023 Apr 27];101(7). https://journals.lww.com/md-journal/fulltext/2022/02180/anesthetic_management_of_patients_with_carnitine.26.aspx
 32. Hoppe K, Reyher C, Jurkat-Rott K, et al. Distrofia miotónica 1 y 2 [Internet]. 2014 [cited 2017 Feb 6]. Available from: http://www.orphananesthesia.eu/en/component/docman/doc_download/186-distrofia-miotonica-1-y-2.html
 33. Jimenez N, Linston D. Distrofia muscular congénita por deficiencia de merosina [Internet]. 2013 [cited 2017 Feb 6]. Available from: http://www.orphananesthesia.eu/en/component/docman/doc_download/132-distrofia-muscular-congenita-por-deficiencia-de-merosina.html
 34. Munster T. Distrofia muscular de Duchenne [Internet]. 2011 [cited 2017 Feb 6]. Available from: http://www.orphananesthesia.eu/en/component/docman/doc_download/131-distrofia-muscular-de-duchenne.html
 35. De Boer HD, Van Esmond J, Booij L, et al. Reversal of rocuronium-induced profound neuromuscular block by sugammadex in Duchenne muscular dystrophy. *Paediatr Anaesth*. 2009;19:1226-1228.
 36. Gurnaney H, Brown A, Litman RS. Malignant hyperthermia and muscular dystrophies. *Anesth Analg*. 2009;109:1043-1048.
 37. Hayes J, Veyckemans F, Bissonnette B. Duchenne muscular dystrophy: an old anesthesia problem revisited. *Paediatr Anaesth*. 2008;18:100-106.
 38. Cheuk DK, Wong V, Wraige E, et al. Surgery for scoliosis in Duchenne muscular dystrophy. *Cochrane Database Syst Rev*. 2007;(1)
 39. Segura LG, Lorenz JD, Weingarten TN, et al. Anesthesia and Duchenne or Becker muscular dystrophy: review of 117 anesthetic exposures. *Paediatr Anaesth*. 2013;23:855-864.
 40. Driessen JJ. Neuromuscular and mitochondrial disorders: what is relevant to the anaesthesiologist? *Curr Opin Anaesthesiol*. 2008;21:350.
 41. Shimauchi T, Yamaura K, Sugibe S, et al. Usefulness of sugammadex in a patient with Becker muscular dystrophy and dilated cardiomyopathy. *Acta Anaesthesiol Taiwan*. 2014;52:146-148.
 42. Echeverry-Marín PC, Bustamante-Vega ÁM. Implicaciones anestésicas de las distrofias musculares. *Colomb J Anesthesiol* [Internet]. 2018 [citado 13 de agosto de 2023];46(3):228-39. Disponible en: http://www.scielo.org.co/scielo.php?script=sci_arttext&pid=S0120-33472018000300228&lng=en&nrm=iso&tlng=es
 43. Enfoque anestésico en pacientes con Mucopolisacaridosas [Internet]. *Revista Chilena de Anestesia. Sociedad de Anestesiología de Chile*; 2023 [citado 13 de agosto de 2023]. Disponible en: <https://revistachilenadeanestesia.cl/revchilanestv53n1-05/>