

Cirugía robótica endoscópica de columna y cadera, una mirada futurista a la práctica médica

Luis Carlos Jiménez Caicedo,¹ Henry Alberto Castillo Wihiler,² María Alejandra Rojas Pabón³

¹ Luis Carlos Jiménez Caicedo*, Escuela Latinoamérica de Medicina, esculapio1210@hotmail.com

² Henry Alberto Castillo Wihiler, Fundación Universitaria Ciencias de la Salud, henrycw12@gmail.com

³ María Alejandra Rojas Pabón, Universidad de Caldas, rojas084@gmail.com

Historia del Artículo:

Recibido: Junio 2024

Aceptado: Diciembre 2024

Publicado: Enero 2025

Palabras Clave:

Columna, endoscopia, cirugía, crónico, dolor, cadera.

Keywords:

Spine, endoscopy, surgery, chronic pain, hip.

Resumen

Durante esta revisión sistemática de la literatura, se abordarán los principales componentes del uso de la cirugía mínimamente invasiva de columna y cadera, apoyada por los avances robóticos disponibles, demostrándose así, que actualmente tanto el ortopedista como el neurocirujano están capacitados para abordar al paciente, en términos de columna, lo cual difiere en cadera, ya que esta, se considera de abordaje exclusivo de la especialidad de ortopedia. De esta forma, se mantiene la invitación retadora, a pasar de una intervención tradicional abierta, a una nueva forma avanzada, tecnificada, del abordaje integral de los pacientes y de su rehabilitación pronta y con alta probabilidad de éxito.

Abstract

This systematic literature review addresses the main components of the use of minimally invasive spine and hip surgery, supported by available robotic advancements. It is demonstrated that, currently, both orthopedic surgeons and neurosurgeons are trained to treat spinal conditions, which differs from hip surgery, as the latter is considered the exclusive domain of orthopedic specialists. Thus, a challenging invitation remains to transition from traditional open surgery to a new, advanced, and technologically enhanced approach to comprehensive patient care and prompt rehabilitation with a high probability of success.

* Autor para correspondencia:

Luis Carlos Jiménez Caicedo, Escuela Latinoamérica de Medicina, e:mail: esculapio1210@hotmail.com

Cómo citar:

Jiménez et al. Cirugía robótica endoscópica de columna y cadera, una mirada futurista a la práctica médica S&EMJ. Año 2025; Vol. 17: 5-19.

Introducción

La intervención de cirugía de columna mínimamente invasiva, combinada con la implementación robótica, se ha convertido en un desafío para los especialistas del área neurológica, ortopédica y de neurocirugía, puesto que reta al profesional, a pasar de un abordaje clásico abierto, a una posibilidad de intervención endoscópica, que le brinda a los pacientes menos secuelas y mayor tasa de éxito.

Los métodos tradicionales de cirugía de la columna vertebral, tienen una tasa de recuperación de alrededor del 60-80 % y resuelven tanto la causa como el dolor resultante. Las cirugías endoscópicas de la columna vertebral, cuando se aplican, tienden a tener una tasa de recuperación más constante de alrededor del 84%, aunque, ningún cirujano, puede garantizar una tasa de recuperación del 100%, debido a diferentes factores, cuanto mayor sea la tasa de recuperación, mayores serán sus posibilidades. **(1).**

En temas de cirugía de cadera, aún no existe, la evidencia literaria suficiente, para determinar la tasa de éxito endoscópica Vs. la cirugía abierta, pero si se aprecia su utilidad, controversialmente limitados a ciertos procedimientos para el manejo de síndromes patológicos como de chasquido externo e interno, (desgarros del glúteo medio, bursitis del trocánter mayor, dolor crónico de cadera, síndrome doloroso trocantérico. **(2).**

Específicamente, en implementación robótica de cirugía de columna, se sabe que el planeamiento de esta, inicia antes de que el paciente ingrese a quirófano, ya que los cirujanos pueden planificar el procedimiento, antes de la fecha de la intervención, así pueden garantizar un mejor resultado.

La planificación previa, comienza cargando una imagen de tomografía computarizada, de su columna vertebral, en el programa de planificación virtual en 3D. El médico simula toda la intervención en la pantalla, utilizando estas imágenes y adaptando sus movimientos a su caso concreto. Una vez que tienen un plan, pueden llevarlo al quirófano, donde el programa de cirugía robótica de columna, coloca las herramientas en su sitio, y guía al médico a través de los movimientos planificados.

En cuanto a los resultados, los pacientes sometidos a cirugía asistida por robot, tienen 11 veces menos propensión, de necesitar una revisión que los que se someten, a procedimientos tradicionales, y el 90% afirma tener menos dolor de espalda, hay mayor precisión documentada hasta en un 99%, recuperación más rápida, reflejada en una disminución del 70 % de la estancia hospitalaria por quirúrgica, menos anestesia y exposición a la radiación, dado que las intervenciones robóticas de columna requieren menos

tiempo, el riesgo de complicaciones es menor, debido a la anestesia y a la radiación del equipo y finalmente incisiones más pequeñas, por ende, menos cicatriz y menos por sobreinfecciones del sitio operatorio. **(3).**

Dichos beneficios, se extrapolan exactamente igual en cirugía de cadera, sin embargo se conoce la tecnología *Mako SmartRobotics*, que nos permite evaluar la estructura ósea, la alineación, el espacio articular y planificar de forma personalizada la ubicación del implante, seleccionar el tamaño adecuado y garantizar un mayor nivel de precisión. **(4).**

De esta forma, combinar ambas técnicas, solo trae beneficios en el impacto positivo de la calidad de vida del paciente, y mantiene un reto del aprendizaje constante, en el especialista tratante.

Introduction

Minimally invasive spine surgery, combined with robotic implementation, has become a challenge for specialists in the neurological, orthopedic, and neurosurgical fields, as it pushes professionals to transition from a traditional open approach to the possibility of endoscopic intervention, offering patients fewer sequelae and a higher success rate.

Traditional spinal surgery methods have a recovery rate of around 60-80% and address both the cause and the resulting pain. Endoscopic spinal surgeries, when applied, tend to have a more consistent recovery rate of approximately 84%. However, no surgeon can guarantee a 100% recovery rate due to various factors, the higher the recovery rate, the better the outcomes. **(1)**

Regarding hip surgery, there is still insufficient literature to determine the success rate of endoscopic versus open surgery. However, its usefulness is appreciated, though controversially limited to certain procedures for managing pathological syndromes such as external and internal snapping hip, (gluteus medius tears, greater trochanteric bursitis, chronic hip pain, and trochanteric pain syndrome). **(2)**

Specifically in robotic spine surgery implementation, it is known that planning begins before the patient enters the operating room, as surgeons can plan the procedure in advance of the intervention date, ensuring better outcomes.

Preoperative planning starts by loading a CT scan of the spine into the 3D virtual planning program. The physician simulates the entire intervention on screen using these images and tailoring the movements to the patient's specific case. Once they have a plan, it is taken to the operating room, where the robotic spine surgery program places the tools in position and guides the surgeon through the planned movements.

In terms of outcomes, patients who undergo robot-assisted surgery are 11 times less likely to need a revision than those undergoing traditional procedures. Additionally, 90% report less back pain, with documented precision as high as 99%, faster recovery reflected in a 70% reduction in postoperative hospital stay, reduced anesthesia and radiation exposure—since robotic spine interventions require less time—and, ultimately, smaller incisions, resulting in less scarring and fewer surgical site infections. (3)

These benefits translate similarly to hip surgery. The Mako SmartRobotics technology, for example, allows for the evaluation of bone structure, alignment, joint space, and the personalized planning of implant placement, selection of the correct size, and ensuring a higher level of precision. (4)

In this way, combining both techniques only yields benefits in the positive impact on patient quality of life and continues to present a learning challenge for the treating specialist.

Objetivo

Recopilar los últimos avances tecnológicos, sobre la cirugía mínimamente invasiva a nivel de columna y cadera, desde la mirada del Neurocirujano y el Ortopedista.

Objective

To gather the latest technological advancements in minimally invasive surgery of the spine and hip, from the perspectives of both the Neurosurgeon and the Orthopedic Surgeon.

Metodología

Se realizó una búsqueda sistemática de literatura, entre enero del 2022 a Junio 2024, en las bases de PubMed, ScienceDirect, SCIELO, y Google académico, con los términos MeSH a través de términos MESH *robotic, endoscopic, column, hip, cronic and surgery.*

Se consideraron 248 artículos tipo revisión sistemática de literatura, reportes de casos, estudios comparativos, investigaciones originales. Al final, luego de la aplicación de la escala de validación científica CASPE (*Checklist for the Assessment of Studies in the Epidemiology*), a cada uno de los artículos, y tomando como mínimo un porcentaje de adherencia mayor o igual al 70 % de puntuación, se incluyeron finalmente **41** artículos del tema en mención.

Finalmente se aplica la validación PRISMA (*Preferred Reporting Items for Systematic Reviews and Meta-Analyses*), para mejorar la calidad de la RSL, con el propósito de asegurar transparencia, calidad, evaluación crítica y la utilización de buenas prácticas,

que redundan en el rigor académico y científico de esta revisión, para que sus resultados sean lo más útiles y confiables.

Methodology

A systematic literature search was conducted from January 2022 to December 2024 in the PubMed, ScienceDirect, SCIELO, and Google Scholar databases, using MeSH terms including robotic, endoscopic, spine, hip, chronic, and surgery.

A total of 248 articles were considered, including systematic literature reviews, case reports, comparative studies, and original research. After applying the CASPE (Checklist for the Assessment of Studies in Epidemiology) scientific validation scale to each article and using a minimum adherence score of 70% or higher, 41 articles were ultimately included in this review.

Finally, PRISMA (Preferred Reporting Items for Systematic Reviews and Meta-Analyses) validation was applied to enhance the quality of the systematic literature review, ensuring transparency, quality, critical evaluation, and the use of best practices. This contributes to the academic and scientific rigor of this review, making its results as reliable and useful as possible.

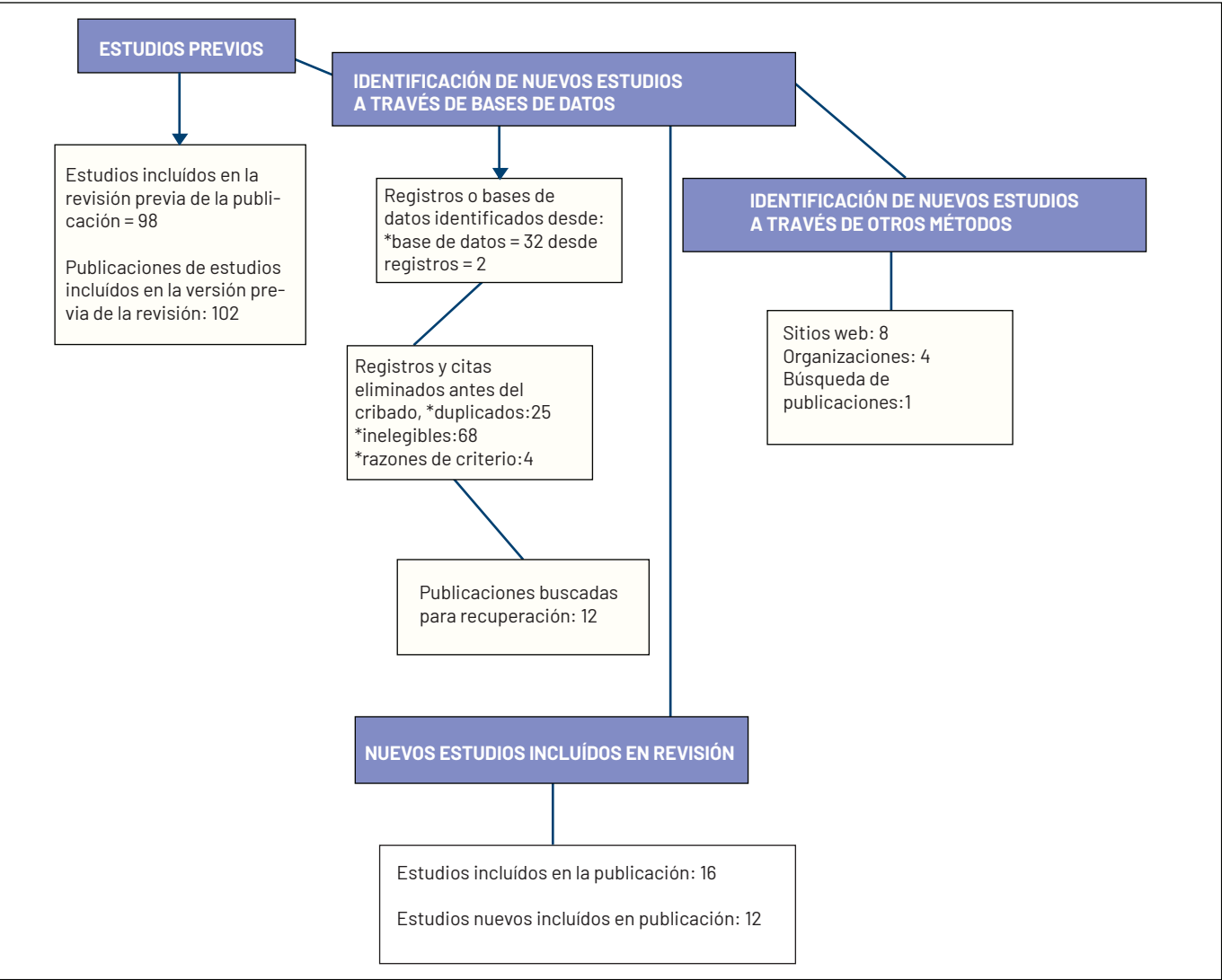
Imprescindibles de cirugía mínimamente invasiva en Columna y Cadera

La cirugía endoscópica de columna, ha demostrado ser una opción en el tratamiento de hernias discal y estenosis foraminal. El abordaje más empleado es la vía transforaminal, sin embargo, este abordaje es limitado en casos de hernias discales centrales extruidas y migradas. El abordaje interlaminar completamente endoscópico, ha permitido el tratamiento sintomático, de hernias discales centrales extruidas y migradas en el nivel L5-S1, además, es una novedosa alternativa, para la resolución de las dificultades técnicas relacionadas con el abordaje posterolateral, en este nivel.(5)

Uno de los abordajes endoscópicos más empleado en la cirugía de columna, es el ingreso transforaminal, en el cual, el endoscopio se dirige directamente al foramen a través de una vía posterolateral.(6). Este procedimiento, si bien es capaz de ofrecer excelentes resultados clínicos, puede llegar a presentar, principalmente en etapas tempranas de entrenamiento, cierta dificultad técnica, cuando es utilizado para la descompresión de hernias discales centrales extruidas y/o migradas (7),(8).

A nivel de Colombia, se han adelantado compilaciones, de procedimientos en instituciones reconocidas como el Hospital Militar de Colombia, Clínica Reina Sofía y el Hospital Universitario San Ignacio.

Figura 1. Validación prisma de búsqueda.



Fuente: Elaboración propia de los autores, para fines de esta revisión sistemática de la literatura.

Recientemente, se realizó un estudio retrospectivo observacional descriptivo, de serie de casos, dónde se incluyeron las historias clínicas de los pacientes, cuyo motivo de consulta fue sintomatología radicular secundaria, a hernia discal central en el nivel L5-S1, (Figura 2), y que fueron tratados, con cirugía por abordaje interlaminar completamente endoscópico, en la Clínica Reina Sofía por su grupo de cirugía de columna mínimamente invasiva; el procedimiento fue realizado bajo anestesia local y sedación, los pacientes fueron operados bajo una técnica estandarizada y realizada por el mismo grupo de cirujanos; se ubicó el paciente en decúbito prono, con el propósito de ampliar la ventana interlaminar, las caderas se flexionaron en un ángulo de 90° con respecto al tronco; siguiendo los protocolos de asepsia y antisepsia, y bajo visión fluoroscópica, se realizó la discografía y tinción del disco intervertebral con azul de metileno, a través, de un abordaje percutáneo posterolateral.

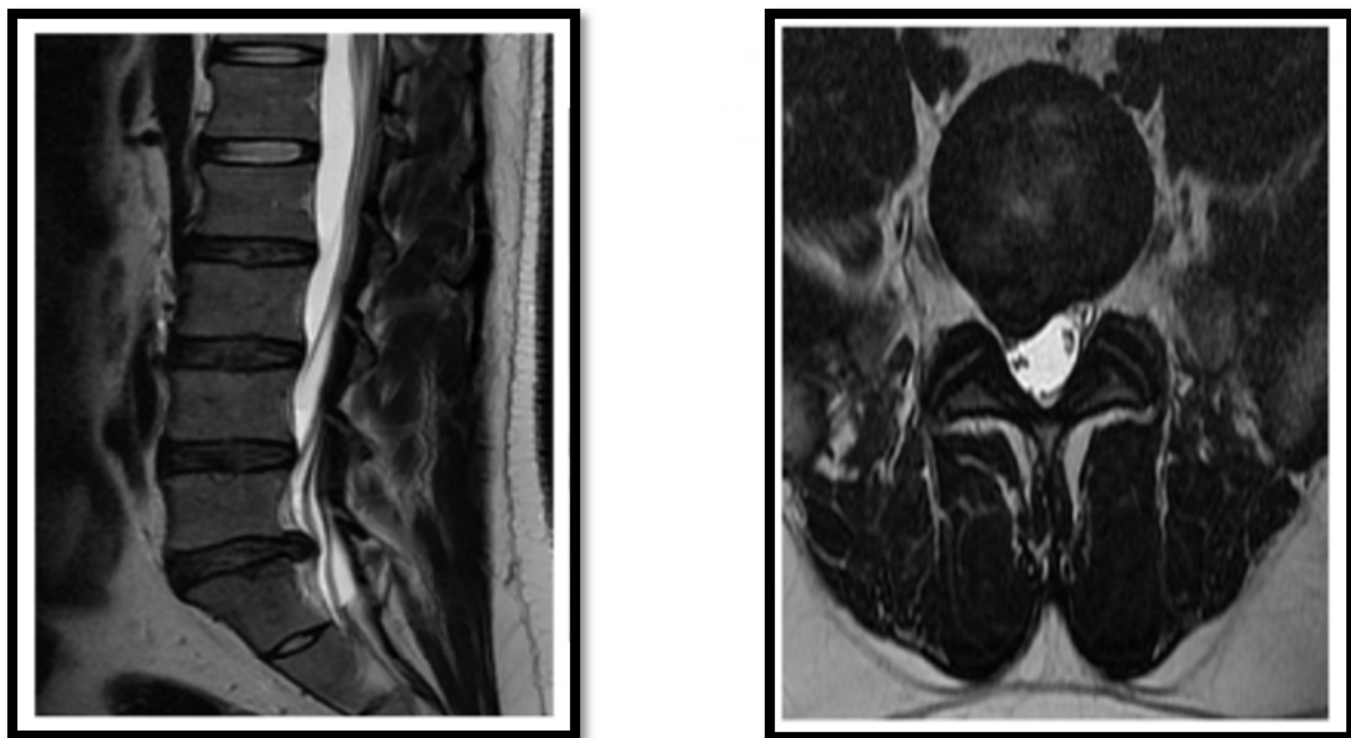
Posteriormente, se marcó el punto de ingreso a

la ventana interlaminar, el cual se encuentra en la intersección del nivel a L5-S1, y a un centímetro de la línea media; adicionalmente se definió la lateralidad del punto de entrada, de acuerdo, a la posición del fragmento extruido en la resonancia magnética (Figura 3). (5)(9)

El tiempo quirúrgico promedio, que incluyó la preparación anestésica, fue de 66,6 minutos (SD 26,92), con un rango entre 30 y 105 minutos; en ningún caso existió la necesidad de transfusión sanguínea, como tampoco de hospitalización; el tiempo de estancia hospitalario en sala de recuperación, no superó las cuatro horas; lo cual demuestra que la técnica y procedimiento en este tipo de patologías, contiene mejor pronóstico de cotidianidad y vitalidad en la locomoción futura del paciente.


En el área de ortopedia y traumatología del Hospital Universitario Militar Central, se conformó desde el año 1992 el Servicio de Cirugía de Columna Vertebral

Figura 2. Herniación discal extruida: Resonancia magnética (secuencia T2) de un paciente masculino de 39 años con síntomas de dolor irradiado en miembro inferior derecho. Se observa una hernia discal central extruida en el nivel L5-S1.



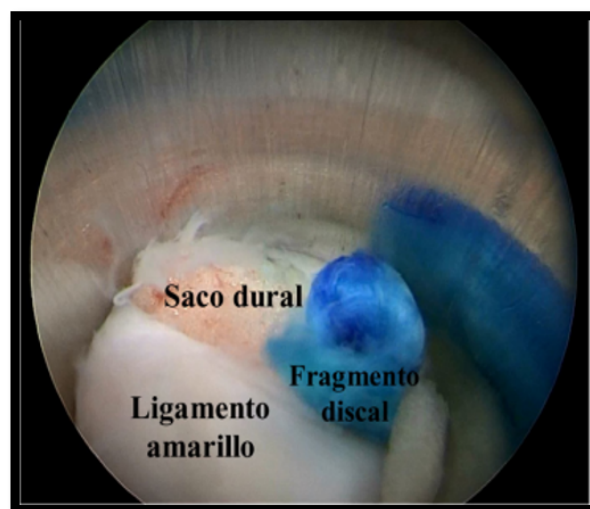
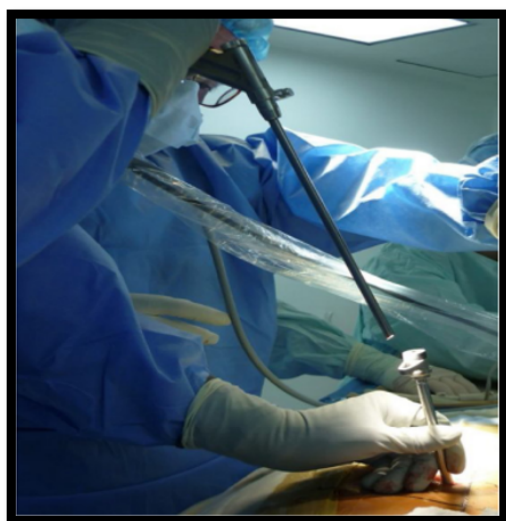
Fuente: Tomada con fines académicos de https://www.researchgate.net/profile/Gabriel-Alonso-Cuellar/publication/341487648_Abordaje_interlaminar_complementamente_endoscopico_para_hernias_centrales_extruidas_y_migradas_en_L5-S1_Serie_de_casos/links/5f5bae3fa6fdcc11640a46b5/Abordaje-interlaminar-complementamente-endoscopico-para-hernias-centrales-extruidas-y-migradas-en-L5-S1-Serie-de-casos.pdf?origin=scientificContributions.

Figura 3. Dilatador intervertebral: Ubicación del dilatador en la ventana interlaminar izquierda.



Fuente: Tomado con fines académicos de https://www.researchgate.net/profile/Gabriel-Alonso-Cuellar/publication/341487648_Abordaje_interlaminar_complementamente_endoscopico_para_hernias_centrales_extruidas_y_migradas_en_L5-S1_Serie_de_casos/links/5f5bae3fa6fdcc11640a46b5/Abordaje-interlaminar-complementamente-endoscopico-para-hernias-centrales-extruidas-y-migradas-en-L5-S1-Serie-de-casos.pdf?origin=scientificContributions.

Figura 4. Intervención Endoscópica: (A) Posicionamiento: Ingreso del endoscopio, a través del abordaje interlaminar, y (B) Visualización: Vista endoscópica del fragmento discal. de intervención endoscópica



Fuente: Tomado con fines académico de https://www.researchgate.net/profile/Gabriel-Alonso-Cuellar/publication/341487648_Abordaje_interlaminar_complementamente_endoscopico_para_hernias_centrales_extruidas_y_migradas_en_L5-S1_Serie_de_casos/links/5f5bae3fa6fdcc11640a46b5/Abordaje-interlaminar-complementamente-endoscopico-para-hernias-centrales-extruidas-y-migradas-en-L5-S1-Serie-de-casos.pdf?origin=scientificContributions.

y Pelvis, especializado en el tratamiento quirúrgico de patologías en este campo; al ser esta institución un centro de entrenamiento médico, primordialmente académico, se ha mantenido a la vanguardia, en la aplicación de nuevas técnicas y tecnologías, con el objeto de mejorar la calidad en la atención de sus usuarios. La técnica de cirugía de invasión mínima no ha sido la excepción y es así como desde ese mismo año, se inició la aplicación de esta técnica (10),(11). Se registraron 393 pacientes intervenidos con la técnica de cirugía de invasión mínimamente invasiva, a quienes se les practicaron, diferentes procedimientos quirúrgicos (Tabla 1).

La Incisión mínima asistida por endoscopia, se efectuó en 6 pacientes, 4 de ellos, para fijación anterior por fractura de la base de la apófisis odontoides, procedimiento realizado, a través, de una jeringa plástica de 10 ml., utilizada a manera de cánula y asistido por endoscopia, de acuerdo con la técnica descrita por Hashizume et. al. (12) . Los otros 2 casos, correspondieron a minitoracotomía, indicada para instrumentación por vía anterior, en un caso de corrección de cifosis, y el segundo caso, para drenaje de absceso, corpectomía y artrodesis, en un paciente con mal de Pott; no se presentaron complicaciones perioperatorias y los pacientes evolucionaron satisfactoriamente, no se reportaron complicaciones ni reintervención.

Los Endoscópicos, se realizaron en 13 pacientes, en 11 de ellos, con el objeto de realizar nucleotomía por hernia discal lumbar; en los otros dos casos, para liberación toracoscopia de una escoliosis idiopática

rígida, y de una cifosis postraumática. No se registraron complicaciones ni reintervención (Figura 5).

Las Punciones se les practicó a 6 pacientes, en 5 de ellos, para discografía indicadas por discopatía degenerativa, y en 1 caso para bloqueo facetario; no se reportaron complicaciones ni reintervención.

La tasa global de complicaciones, asociadas con la técnica de cirugía de invasión mínima encontrada en el trabajo, alcanzó el 5,63% y la tasa de reintervención, el 2,1%..

En términos específicos, de cadera la cirugía mínima invasiva, en el tratamiento de la fractura extracapsular, se ha demostrado una tasa de complicaciones, inferiores al 96 %, . El clavo trocantérico, G-estándar (Gt), del sistema de enclavado intramedular, está diseñado y fabricado, para tratar de manera lógica, cómoda y efectiva, las fracturas del tercio proximal de fémur, por cirugía mínimamente invasiva.(13)

El clavo y los tornillos de encerrojado, presentan características originales, como resultado de la aplicación en su diseño, de los más recientes y consolidados avances clínicos y biomecánicos.(14)

La instrumentación se diseñó, pensando en dos objetivos, facilitar el trabajo del cirujano y minimizar los riesgos para el paciente. Los implantes están fabricados de acero inoxidable de alta resistencia y endurecidos en su superficie mediante el tratamiento *shot peening*. (15).

El clavo GT, mide 170 mm, su diámetro distal, es cónico y ovalado y mide entre 10 y de 11 mm y presenta

Tabla 1. Clasificación modificada de procedimientos en cirugía de invasión mínima

Grupos	Subgrupos
Incisión mínima	<ul style="list-style-type: none"> • Abordaje de la unión toracolumbar • Abordaje anterior de la columna cervical baja y cervicotorácica • Discectomía lumbar • Fusión intercorporal anterior • Abordaje acetabular-Stopppa modificado
Percutáneo	<ul style="list-style-type: none"> • Vertebroplastia/cifoplastia • Fijación de articulación sacroiliaca • Fijación de ramas ilio púbicas • Fijación externa del anillo pélvico • Fijación externa craneana con halo chaqueta
Endoscópico	<ul style="list-style-type: none"> • Toracoscopia • Nucleotomía lumbar
Punción	<ul style="list-style-type: none"> • Discografía • Prueba discogénica • Bloqueo foraminal, facetario y sacroiliaco
Artrodesis intercorporal por vía posterior	<ul style="list-style-type: none"> • Lumbar transforaminal • L5-S1 en listesis de alto grado
Incisión mínima asistida por endoscopia	<ul style="list-style-type: none"> • Minitoracotomía • Fijación anterior de odontoides

Fuente: Tomada con fines académicos de: Matta Ibarra J, Torres Romero F, Arrieta María V, Gómez JA, Cabrera MP. Cirugía de invasión mínima en el esqueleto axial. Rev Colomb Ortop. Traumatol [Internet]. 2015 [citado 17 de abril de 2025];29(1):17-27. Disponible en: <https://revistasccot.org/index.php/rccot/article/view/435>

unos surcos longitudinales y proximales de 16 mm, donde lleva un tapón de cierre una vez colocado, para evitar que su orificio se cubra de hueso, y no se pueda extraer, si fuera necesario; este, presenta en su porción distal, un canal de 17 mm, donde se coloca el tornillo distal de control de rotación, que si se coloca proximal al canal, cumple la función de estabilización, y si se coloca distal, cumple función de dinamización; en su porción proximal presenta dos orificios ovales, el proximal, es el tornillo de 6 mm antirotacional y el más distal y grueso, es el de 9 mm, que corresponde al tornillo de compresión dinámica.(16).

El clavo puede tener variación en cuanto a los ángulos del cuello, puede ser de 125 o de 130 grados en dependencia del ángulo del eje cérico diafisario.(17). Este estudio se realizó, con el objetivo de aplicar este proceder quirúrgico, en el tratamiento de la fractura extracapsular de cadera por cirugía mínimamente invasiva, en nuestros pacientes.

Vía de abordaje y técnica quirúrgica

El paciente, se coloca en posición decúbito supino, sobre la mesa de tracción, con la pelvis paralela al

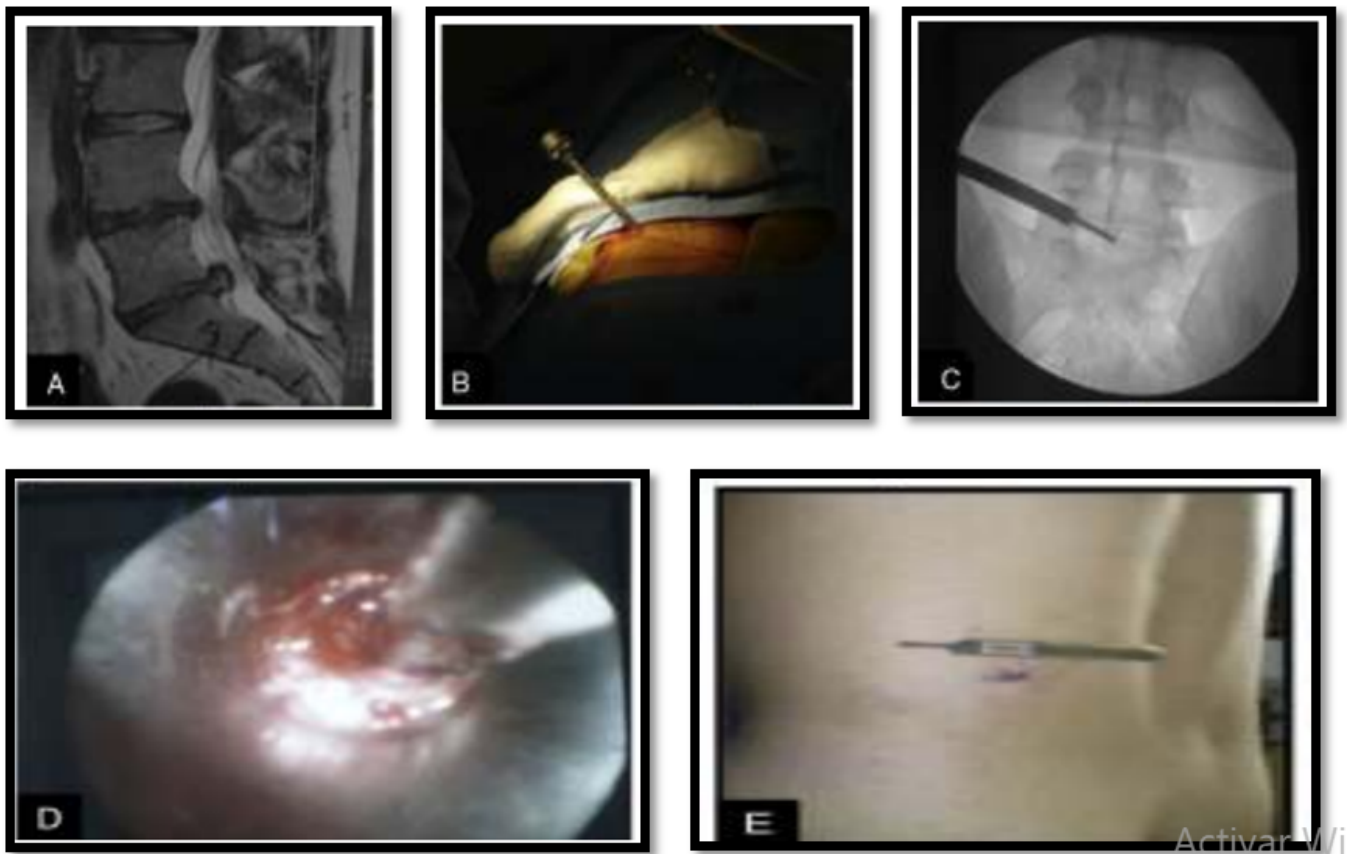
suelo; la extremidad fracturada, se coloca en ligera abducción, en flexión de cadera de 10 a 20 grados y, con el tronco inclinado hacia el lado contrario, manteniendo esta posición, para facilitar el abordaje quirúrgico, al trocánter mayor; la reducción de la fractura debe ser lo más anatómica posible en ambos planos.

El campo quirúrgico, debe extenderse, desde la base del tórax, hasta la articulación de la rodilla, para favorecer el acceso al trocánter mayor, y poder enclavarlo el clavo a nivel distal, si fuera necesario (Figura 6).

Para facilitar la instrumentación del clavo, es importante situar la incisión cutánea, en el lugar que nos facilite, el acceso al punto de entrada del trocánter mayor. Empezar la incisión, a 4 o 5 cm proximal al ápex del trocánter mayor, y extenderla de 2 a 5 cm. cranealmente en línea, con el eje lateral del fémur. Para el clavo Gt-estándar, la incisión se puede realizar algo anterior, respecto al eje femoral, para tener un buen acceso, al tercio anterior del trocánter mayor.

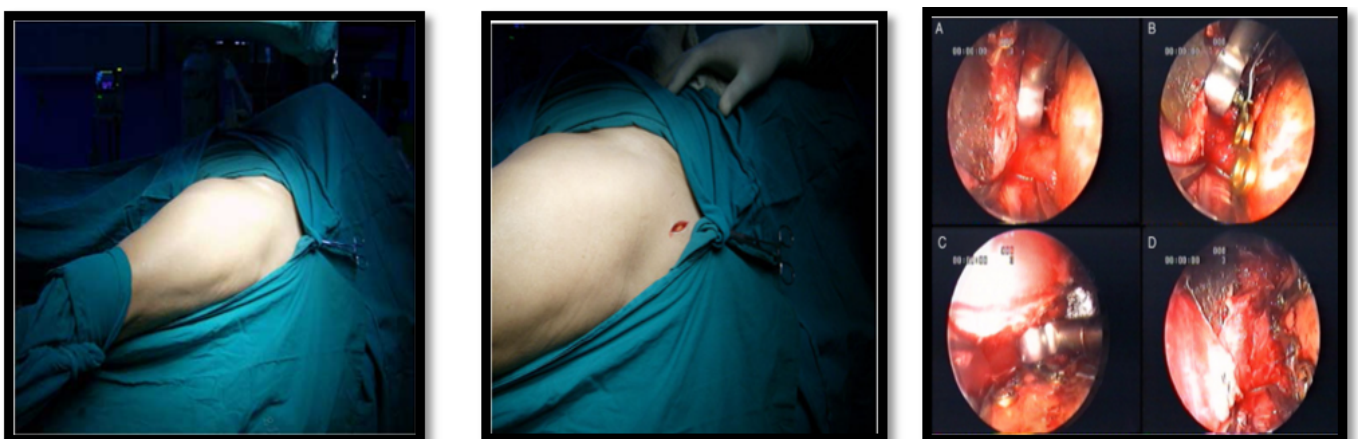Profundizar en el tejido subcutáneo la incisión de la fascia del glúteo mayor, en la dirección de sus fibras,

Figura 5. Abordaje endoscópico de columna: **A)** Nucleotomía endoscópica **B)** Hernia discal L5-S1. **C)** Introducción de la cánula de trabajo. **D)** Imagen endoscópica de la hernia discal. **E)** Imagen de la herida en el postoperatorio inmediato.



Fuente: Tomado con fines académicos de https://www.researchgate.net/profile/Gabriel-Alonso-Cuellar/publication/341487648-Abordaje_interlaminar_complementamente_endoscopico_para_hernias_centrales_extruidas_y_migradas_en_L5-S1_Serie_de_casos/links/5f5bae3fa6fdcc11640a46b5/Abordaje-interlaminar-complementamente-endoscopico-para-hernias-centrales-extruidas-y-migradas-en-L5-S1-Serie-de-casos.pdf?origin=scientificContributions.

Figura 6. Planeamiento inserción quirúrgica e instalación de guía endoscópica, fijación y modulación de tornillos.



Fuente: Tomada con fines académicos de http://scielo.sld.cu/scielo.php?script=sci_arttext&pid=S0864-215X2013000200003

permite palpar el borde superior del trocánter mayor con la punta del dedo índice, el ángulo posterosuperior del trocánter mayor se identifica fácilmente con la punta del dedo.

El punto de entrada, se sitúa en la unión del tercio anterior con los dos tercios posteriores del borde superior del trocánter mayor, o ligeramente externo al mismo; en la proyección lateral, el punto de entrada,

está centrado con el eje del canal femoral o, ligeramente anterior al mismo, para encajar el clavo en la guía correspondiente a 125° o 135°. El clavo Gt-estándar montado en su guía, se introduce manualmente, mediante movimientos de rotación y bajo control radiográfico; existe la opción, de colocar en la guía, un alargo para su impactación o desimpactación; la profundidad de inserción del clavo en la posición deseada, se puede marcar con una aguja de *Kirchner*, que pasa, a través de una perforación, en la guía del clavo y se ancla en la cortical lateral o partes blandas; la punta de la aguja, nos indica la unión clavo-guía; en el punto de contacto con la piel, se hace una incisión, que permita introducir a través de las partes blandas, las vainas y el punzón recto, para realizar el portal de entrada de tornillos dinámicos y antirotacional proximal; se coloca inicialmente el alambre guía para el tornillo de 9 mm. y posteriormente se pasa la broca correspondiente a ese tornillo; se selecciona el tornillo adecuado, y se coloca, a través de la vaina, quedando absolutamente funcional la guía. (18).

Imprescindible de cirugía de robótica de columna y cadera

Las primeras versiones del robot de columna vertebral, se comercializaron a principios de la década de 2000; si bien carecían de funciones de navegación, facilitaban la colocación de tornillos pediculares. Un robot de este tipo, ampliamente estudiado, es el *SpineAssist* (MAZOR Robotics Inc., Orlando, Florida). *Molliqaj* y sus colegas, publicaron su revisión retrospectiva en 2017, y descubrieron que el 83 % de los tornillos colocados con asistencia robótica, se clasificaron como GRS A; otro 10 % fueron GRS B. y en la actualidad, es una tendencia de implementación quirúrgica, que se combina con la técnica mínimamente invasiva endoscópica, optimizando el éxito funcional, en el resultado para el paciente. (19).

El principal uso de planeamiento quirúrgico, está en intervenciones que conllevan, que la colocación de tornillos pediculares asistida por robot es precisa, la instrumentación asistida por robot, puede reducir la exposición a la radiación del cirujano y del personal del quirófano y los robots de la generación actual, tienen capacidad de navegación, que, aunque elemental en esta etapa, pueden ayudar, en la localización y planificación de trayectorias, impactando positivamente en el retractor.

La necesidad de alcanzar la máxima precisión en la colocación de los tornillos pediculares dio lugar al desarrollo de robots; a diferencia de los sistemas de navegación, los robots precisan una planificación previa, de la trayectoria de cada uno de los tornillos. Actualmente existen experiencias clínicas, con distintos tipos de robots, no obstante, la tecnología evoluciona rápidamente, y nuevas generaciones se van incorporando al mercado, sustituyendo a las anteriores.

Entre los robots más usados se encuentran los comercializados por *Mazor Robotics* (*SpineAssist* y *Renaissance Surgical Guidance Robot*), por *Medtech* y adquirido por *Zimmer Biomet* (ROSA) y el desarrollado por *TINAVI* (TiRobot). En general, el procedimiento quirúrgico guiado por robot consiste en la realización, antes de la intervención, de una tomografía computarizada, (TC) que permite, la reconstrucción tridimensional vértebra a vértebra, para ayudar a la planificación; la información de la TC se traslada al robot en quirófano, fijado a la columna del paciente, lo cual permite mantener en todo momento las relaciones anatómicas y la precisión; es el robot, el que desplazándose a lo largo de las vértebras, guía el abordaje, para la colocación precisa y fiable del implante.

Las intervenciones de cirugía robótica, se suelen realizar en la región lumbar, sin embargo, nuevos desarrollos tecnológicos, permiten extender el uso a otras zonas, como la región cervical. Para valorar la precisión en la colocación de los tornillos, se pueden utilizar distintas escalas; la más utilizada es la escala de *Gertzbein* y *Robbins*, que clasifica la posición de los tornillos, en 5 grados: **Grado A**, tornillo completamente dentro del pedículo sin alcanzar el hueso cortical; **Grado B**, el tornillo perfora la cortical del pedículo y penetra menos de 2 mm; **Grado C**, el tornillo perfora la cortical y penetra entre 2 y menos de 4 mm; **Grado D**, el tornillo perfora la cortical del pedículo penetrando entre 4 y menos de 6 mm; y **Grado E**, el tornillo perfora la cortical del pedículo penetrando ≥ 6 mm.

Recientes estudios, recogen beneficios asociados al uso del robot, esencialmente en relación con la precisión, pero también en relación, con los tiempos quirúrgicos, la exposición a la radiación o las complicaciones no obstante, existen estudios con resultados contradictorios, y no está claro, si el uso del robot, justificaría su incorporación a la práctica clínica, dado el coste de adquisición y mantenimiento.

Mazor Robotics Renaissance® Guidance System es el primer robot introducido en España, para asistir en la intervención y mejorar los resultados de la cirugía de columna, este robot basa su funcionamiento, en el modelo de control compartido, en el que tanto el cirujano, como el robot, controlan simultáneamente los movimientos para la intervención, con seis grados de libertad de movimiento; consta de las siguientes partes:

1. El robot en miniatura que posiciona en el espacio la guía del tornillo,
2. Los sistemas de estabilización,
3. La estación de trabajo con sistema de guía *Renaissance®* y
4. El software robótico para sincronizar con navegación asistida por ordenador (CAN, del inglés Computer Assisted Navigation, (20).

Y lo único que se busca es mejorar la precisión en la colocación de clavos y así evitar complicaciones o reintervenciones. (21).

El funcionamiento del robot incluye los siguientes pasos: 1) Planificación: crea un modelo preoperatorio de la cirugía que se adecua a cada paciente en un entorno virtual en 3D. 2) Fijación: la unión del robot a la columna del paciente asegura la máxima precisión quirúrgica durante todo el procedimiento. 3) Sincronización 3D: se toman dos imágenes fluoroscópicas y se corresponden con su ubicación determinada en la TC preoperatoria. 4) Intervención: las herramientas y los implantes se guían hasta la ubicación planificada (*Robotics M. Mazor Robotics Renaissance*). (22).

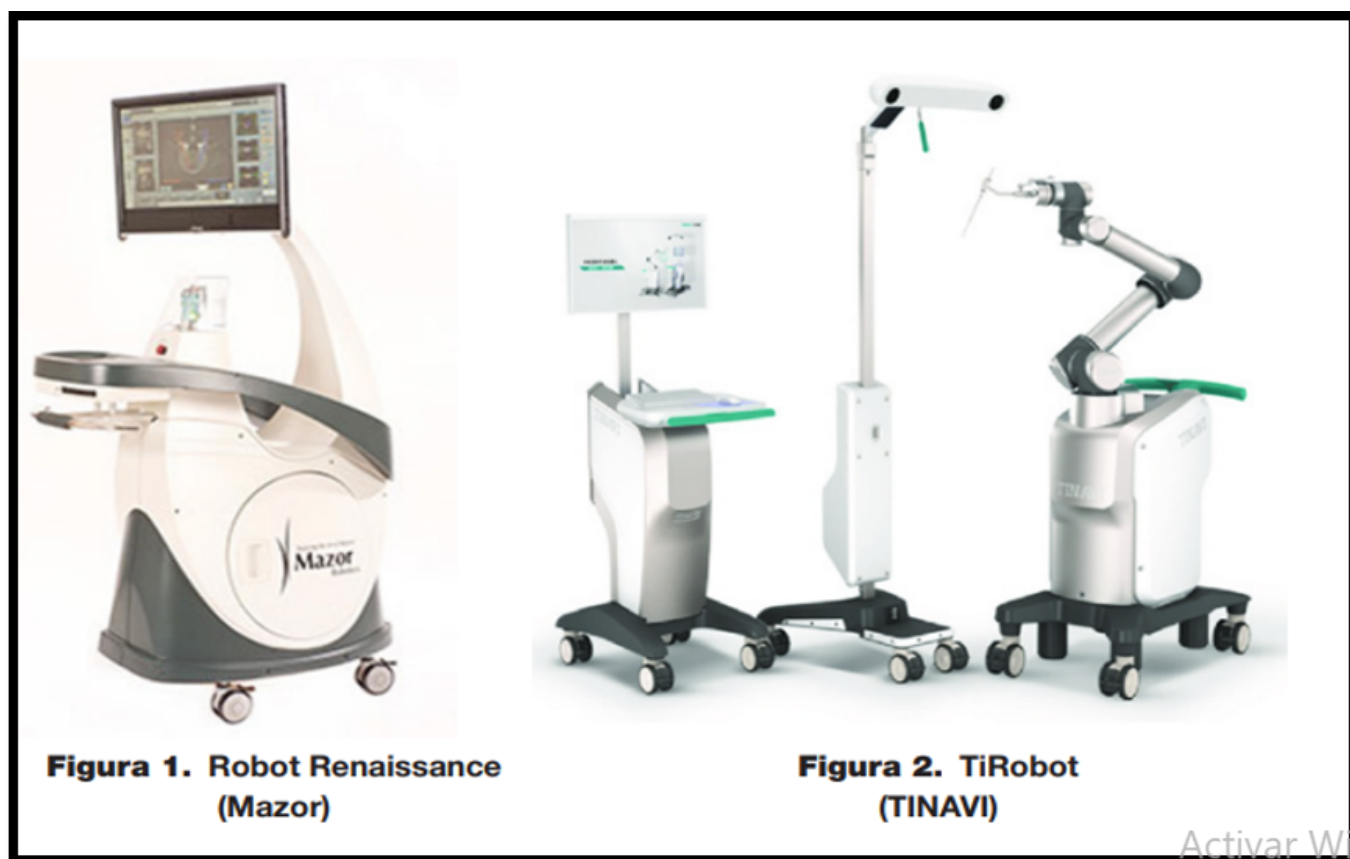En los últimos años, el uso del robot se ha ido incorporando a la práctica clínica, con el objetivo fundamental de mejorar la precisión, y evitar la mala posición de los tornillos, ya que, errores de precisión en la colocación de los tornillos, pueden dar lugar a complicaciones neurológicas y vasculares, que pueden ser graves. (23).

A nivel de cadera, lo más prometedor en remplazo total de la misma es, la tecnología *Mako SmartRobotics™*, ya que, nos permite evaluar la estructura ósea, la

alineación, el espacio articular y planificar de forma personalizada, la ubicación del implante, seleccionar el tamaño adecuado y garantizar un mayor nivel de precisión; sus principales características son: mayor precisión, gracias a la planificación preoperatoria personalizada, en la que se obtiene, una imagen en 3D, basada en un TAC, lo que permite, conocer la anatomía específica de cada paciente, antes de entrar a quirófano; Mayor preservación ósea y menor daño en partes blandas, los huesos y articulaciones estarán más protegidas con esta tecnología, se ajusta al milímetro la precisión del corte planificado por el cirujano. Más de 16 años de experiencia clínica en países como Estados Unidos, Luxemburgo, Reino Unido y Chile avalan con experiencia probada de sus beneficios y existe la evidencia científica sobre la misma en más de 200 artículos y estudios clínicos. (24).

La cirugía robótica se recomienda a la mayoría de los pacientes, que presentan artrosis avanzada de cadera y que requieren una prótesis total. Cuando el paciente llega a consulta con el especialista se le explica la cirugía de prótesis de cadera, y se le informa de que se puede realizar de manera convencional o utilizando la cirugía robótica, que aporta, principalmente, más precisión para el cirujano y mejor recuperación posterior para el paciente.

Figura 7. Robots para intervención de Cirugía de Columna



Fuente: Tomado con fines académicos de <https://repisalud.isciii.es/rest/api/core/bitstreams/005a4a8d-b421-4f53-b916-72d37c-9cd9c8/content>.

Antes de la cirugía y con el ingeniero del robot, *Mako SmartRobotics™* el cirujano estudia el caso y se crea una planificación preoperatoria específica del paciente, a través, de un modelo 3D virtual, para la selección adecuada del tamaño de los componentes, y el posicionamiento intraoperatorio preciso. (**Figura 8**)

Mientras el cirujano realiza la incisión, los técnicos especialistas realizan la preparación y calibrado de *Mako SmartRobotics™*; se colocan los pines con las antenas en la pelvis y el fémur del paciente, y se marcan los puntos claves de los relieves óseos de la cadera.

El robot, confirma las características anatómicas con el TAC y se procede a valorar nuevamente la planificación, entonces, los cirujanos confirman o cambian los cortes marcados por *Mako SmartRobotics™*, teniendo en cuenta la prótesis, el desplazamiento y la longitud de la pierna del paciente.

En ese momento, se procede a utilizar el brazo robótico, que ejecuta la preparación de la superficies articulares a prototizar. Este brazo robótico, tiene una tecnología háptica, el sistema *AccuStop™*, el cual controla al milímetro el nivel de resección ósea, evitando así dañar partes blandas y hacer resecciones óseas excesivas. Tras la preparación el robot guiará al cirujano, para una óptima implantación de los componentes protésicos, en la posición determinada previamente. De esta forma, quedaría el remplazo articular optimizado en línea de funcionalidad, con los tornillos y clavos respectivos de estabilización y precisión de la nueva cadera.

La cirugía de Artroplastia Total de Cadera Asistida por Robot (ATCar), se realiza en casos de Artrosis

de cadera de diferente causa primaria, displásica, reumática, postraumática o por cualquier otra causa. El desgaste de cadera es causa de dolor y limitación de la articulación afectando la calidad de vida. Mientras más avanzado es el desgaste mayor es la probabilidad de terminar en cirugía de reemplazo articular de cadera. En quirófano un anestesiólogo se encarga de realizar un bloqueo neuroaxial, (anestesia raquídea), junto con un bloqueo periférico en caso necesario, para un mejor control del dolor o anestesia general.

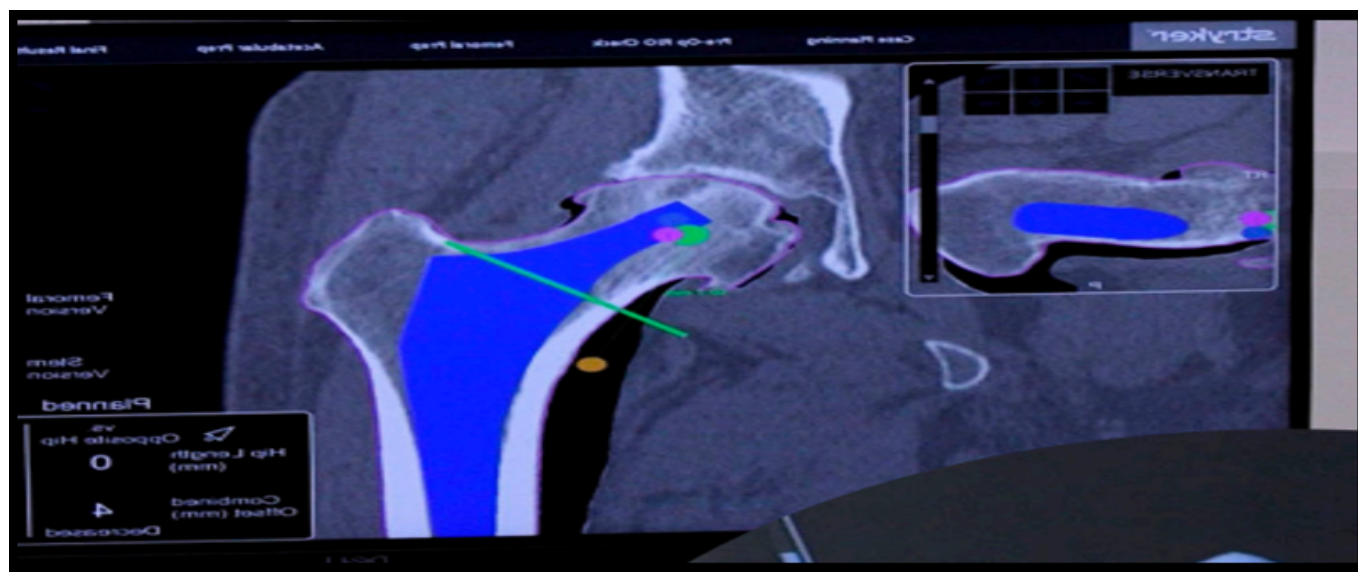
Se instalan los componentes del Robot que consisten en un brazo robótico, dos pantalla de software, receptores infrarrojos y un intensificador de imagen, que actúan en el plano espacial y tridimensional, recogiendo información de la anatomía de la cadera.

Una vez vestido el paciente y realizado el abordaje anterior de cadera, se realiza un reconocimiento espacial, se realizan los cortes óseos, con asistencia del robot y se colocan los implantes de prueba, se realiza el balance final, se comprueba la alineación y longitud de las extremidades y se colocan los implantes definitivos. (**Figura 9**). (25)

Compilación de cirugía robótica Vs. cirugía endoscópica

La cirugía robótica es ya una realidad. Aunque la historia de la cirugía se remonta a más de 2000 años; las últimas dos décadas del siglo XX han mostrado una marcada revolución en la medicina, debido a todos los cambios que ha provocado en la manera de hacer, enseñar y practicar la cirugía, mientras que la

Figura 8. Planeamiento quirúrgico robótico de ortesis total de cadera

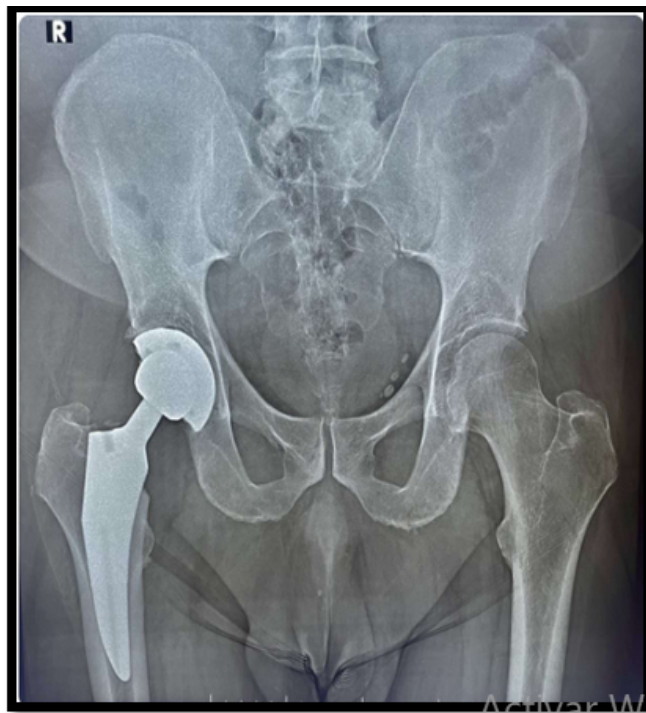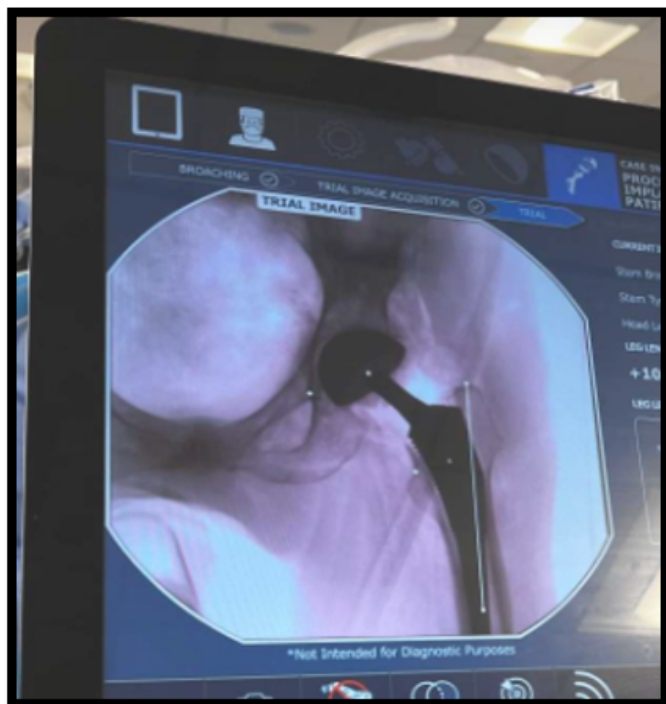


Fuente: Tomada con fines académicos de https://www.movetrauma.com/wpcontent/uploads/2022/03/Gui%CC%81a_MAKOCADE-RAIMOVE-v5.pdf.

Tabla N° 2. Ventajas y desventajas de la cirugía endoscópica Vs. robótica

Sitio de intervención	Implementación endoscópica	Implementación robótica	Hallazgos concluyentes
Cadera Columna Vertebras	Dolor posoperatorio más corto	<p>Visión tridimensional: hasta 20 veces el tamaño normal Permite una mayor precisión en los movimientos (utilización de instrumentos articulados, mejor precisión, filtro de temblor, adecuada ergonomía).sistema computarizado.</p> <p>Reduce el tiempo de estancia hospitalaria de los pacientes, quienes pueden reincorporarse a sus actividades normales en un lapso no mayor a 7 días.</p>	Muchas de las limitaciones actuales de la cirugía robótica están relacionadas con la falta de sensación táctil y el tamaño del equipo. Sin embargo, debido a que los avances tecnológicos son muy rápidos y van de la mano de la demanda del mercado, es muy esperable que estas dificultades sean resueltas en un futuro próximo.
	Tiempo de recuperación más corto, menor sangrado e infecciones posoperatorias. A diferencia de las cirugías tradicionales, esta intervención no requiere de reposo absoluto, por lo que, una semana después de la intervención, el paciente podrá realizar, con precaución sus actividades habituales y podrá reincorporarse a su puesto de trabajo.	Reduce el tiempo de convalecencia, mejores resultados funcionales, y menor pérdida sanguínea.	El elevado costo en el uso robótico en comparación con el endoscópico , es uno de los principales problemas para la difusión, sobre todo en países de menores recursos. Además, del valor del equipo, deberán considerarse los gastos que representa cada vez que se utiliza el sistema. Por ejemplo, cada pinza debe ser desechada luego de diez usos; pues cada vez que un instrumento es conectado al brazo robótico el robot lo va registra. Luego del décimo acople, no lo reconoce.
	Menos costo y mayor accesibilidad	Permite realizar operaciones a distancia, lo cual evita desplazarse tanto al paciente como al médico que la efectúa.	El cirujano, no sólo debe entrenarse en nuevas técnicas quirúrgicas; además, debe tener un adecuado conocimiento de la patología en tratamiento, para priorizar la intervención más correcta, por encima de cualquier intención, de tratar de demostrar que se está en la cresta de la ola tecnológica. Ya que los robots no son máquinas autónomas.
			En cuanto a cx endoscópica en estas áreas se documenta Sangrado, que puede ocurrir durante o después del procedimiento. Infección, que puede desarrollarse si entran bacterias en el organismo durante el procedimiento. Reacciones adversas a la anestesia, que pueden causar complicaciones como dificultad para respirar o presión arterial baja.

Fuente: Tomado y modificado con fines académicos de Google search [Internet]. Com.co. [citado 17 de abril de 2025]. Disponible en: https://www.google.com.co/search?q=ventajas+y+desventajas+de+cx+endoscopica+de+columna+y+cadera&sca_esv=f9f1a50abb3c6f24&sxsrf=AHTn8zq_ogC2b1RuwdRvbOP9LkO9Sdji5A%3A1744746421477&source=hp&ei=tbF-Z6LGG7elkPIpJkWm8Qk&fllsig=ACkRmUkAAAAAZ_7FxcPgxaeH4OrdA8_zrfQQ6Rt_P8w&ved=0ahUKEwj9LH15tqMAxW3EkQIHYYSKZ4Q4dUDCBg&uact=5&oq=ventajas+y+desventajas+de+cx+endoscopica+de+columna+y+cadera&gs_l=EGdnd3Mtd2l6ljx2ZW50YWphcyB5IGRlc3ZlbnRhamFzIGRIIGN4IGVuZG9zY29waWNhIGRIIGNvbHVtbmEgeSBjYWRIcmEyBRAhGKABSIORAVCaDFizjgFwA3gAkAEAmAGMAqAB4kCqAQ-YwLjQ3LjW4AQPIAQD4AQGYAjaGao5CqAIKwglHECMYJxjqAslCDRAjGPAFGCcYyQlY6gLCAGoQlXjwBRgnG0oCwglKECMYgAQYJxiKB-clCBBAjGCfCAgoQABiABBhDGIoFwglNEAAYgAQYsQMYQxiKBclCCxAuGIAEGNEDEGMcBwglIEAAYgAQYsQPCAg4QABiABBixAxiDARiK-BclCCxAAGIAEGLEDGIMBwglFEAAYgATCAggQLhiABBixA8ICBhAAGBYHsICBRAAG08FwglIEAAYgAQYogTCAGQQIRgVmAMI8QX-us-qvm8E-SJIHBjMuNDUuNqAHOqsCsgcGMC40NS42uAf0QQ&scient=gws-wiz

Figura 9. Artroplastia total de cadera asistida por robot.: Resultado postoperatorio.

Fuente: Tomada con fines académicos de <https://drjuanmendoza.com/cirugia-robotica-de-cadera/#:~:text=%C2%BFC%C3%B-3mo%20se%20realiza%20la%20Cirug%C3%ADa,Resultado%20postoperatorio.>

endoscópica de manera incipiente se viene exponiendo desde 1990, e incluso se documentan casos anteriores.

Discusión

La técnica de fragmentectomía de hernia discal completamente endoscópica por abordaje interlaminar, es un procedimiento mínimamente invasivo, ambulatorio, realizado bajo anestesia local y sedación, y que minimiza la lesión de tejidos adyacentes al ingreso.(27)

Los resultados obtenidos, permiten considerar que la técnica de fragmentectomía interlaminar por vía completamente endoscópica, fue en esta muestra, un procedimiento seguro, preciso y efectivo, para el tratamiento de radiculopatía secundaria a hernias centrales extruidas y migradas compresivas L5 - S1.

La mejoría de los síntomas de dolor irradiado (EVA pierna) en cerca de 6 puntos, permite determinar que los pacientes de esta muestra, tuvieron un importante alivio del dolor, que se mantuvo constante por un periodo de dos años, de la misma forma, los pacientes tuvieron una mejora en sus capacidades físicas, de más del 45%; resultados muy importantes, teniendo en cuenta que de acuerdo al promedio de edad (51 años), son personas, que aún se encuentran en etapas productivas de la vida, y cuyo mayor deseo es regresar a sus actividades habituales.

Para finalizar, se debe resaltar, la importancia del desarrollo de la técnica de invasión mínima, de manera paralela a las técnicas convencionales abiertas, en los centros de formación en cirugía de columna y traumatismo, puesto que una de las grandes limitantes para aceptar y adquirir destreza con estos procedimientos, es su dificultad técnica, la larga curva de aprendizaje y la tecnología de apoyo .(28)(29)

Finalmente, la dicotomía de la ciencia coexiste, entre usar un robot o un endoscopio, pero la verdadera esencia de evolución, estaría en generar el conocimiento, para individualizar el paciente e intercalar ambas opciones, de manera simultánea en cada caso particular.

Conclusión

La práctica restaurativa, de cirugía de columna y cadera, por vía mínimamente invasiva endoscópica y robótica, ha demostrado confluir, en una tasa de éxito funcional mayor para el paciente, así como, para el sistema de salud, al disminuir costos derivados de estancias hospitalarias prolongadas o secuelas y complicaciones subyacentes a una intervención tradicional abierta. Sin embargo, para su incorporación a la práctica, se requiere entrenamiento del médico tratante y un planeamiento quirúrgico, no solo multidisciplinario, si no personalizado e integral en cada paciente.

Reflexión de los autores

El reto es para nuestro actual de Sistema General de Seguridad Social en Salud, quien debe ser el responsable habitual, para facilitar, estimular e introducir las nuevas tecnologías en las intervenciones quirúrgicas de este nivel de avance.

El resultado de incluirlas, sería aumentar las opciones de preparación para su respectiva práctica, de parte de los profesionales de la salud, específicamente, para los ortopedistas y neurocirujanos, quienes son los directamente tratantes del dolor crónico derivativo de estas patologías y que son causa-efecto, de la práctica tradicional abierta de estos procedimientos.

Por lo anterior consideramos que la actitud de estos profesionales, debe estar enfocada a ser propositivos, educadores e inducir al paciente para que opte, por estas alternativas de manejo, como un derecho fundamental, a la calidad de vida de sí mismo.

Responsabilidades morales, éticas y bioéticas Protección de personas y animales

Los autores declaramos que, para este estudio, no se realizó experimentación en seres humanos ni en animales. Este trabajo de investigación no implica riesgos ni dilemas éticos, por cuanto su desarrollo se hizo con temporalidad retrospectiva. El proyecto fue revisado y aprobado por el comité de investigación del centro hospitalario. En todo momento se cuidó el anonimato y confidencialidad de los datos, así como la integridad de los pacientes.

Confidencialidad de datos

Los autores declaramos que se han seguido los protocolos de los centros de trabajo en salud, sobre la publicación de los datos presentados de los pacientes.

Derecho a la privacidad y consentimiento informado

Los autores declaramos que en este escrito académico no aparecen datos privados, personales o de juicio de recato propio de los pacientes.

Financiación

No existió financiación para el desarrollo, sustentación académica y difusión pedagógica.

Potencial Conflicto de Interés(es)

Los autores manifiestan que no existe ningún(os) conflicto(s) de interés(es), en lo expuesto en este escrito estrictamente académico.

Bibliografía

1. Goldberg G. Ventajas de la cirugía endoscópica de la columna vertebral frente a los métodos tradicionales [Internet]. Especialista en columna vertebral de Nueva Jersey. 2024 [citado 17 de abril de 2025]. Disponible en: <https://newjerseypinespecialist.com/es/ventajas-de-la-cirugia-endoscopica-de-la-columna-vertebral/>
2. Endoscopia, artroscopia y prótesis de cadera en Madrid [Internet]. Clínica Elgeadi. Clínica Elgeadi; 2023 [citado 17 de abril de 2025]. Disponible en: <https://clinicaelgeadi.com/unidad-de>
3. Goldberg G. La revolución de la cirugía robótica de la columna vertebral: Una visión general [Internet]. Especialista en columna vertebral de Nueva Jersey. 2024 [citado 17 de abril de 2025]. Disponible en: <https://newjerseypinespecialist.com/es/revolucion-de-la-cirugia-robotica-de-la-columna-vertebral/>
4. Movetrauma.com. [citado 17 de abril de 2025]. Disponible en: https://www.movetrauma.com/wp-content/uploads/2022/03/Gui%CC%81a_MAKOCADERAIMOVE-v5.pdf
5. Researchgate.net. [citado 17 de abril de 2025]. Disponible en: https://www.researchgate.net/profile/Gabriel-Alonso-Cuellar/publication/341487648-Abordaje_interlaminar_complementamente_endoscopico_para_hernias_centrales_extruidas_y_migradas_en_L5_S1_Serie_de_casos/links/5f5bae3fa6fdcc11640a46b5/Abordaje-interlaminar-complementamente-endoscopico-para-hernias-centrales-extruidas-y-migradas-en-L5-S1-Serie-de-casos.pdf?origin=scientificContributions
6. Osorio E, Ramírez JF, Rugeles JG, Go A. Endoscopic Spine Surgery as Treatment for Lumbar Disc Herniation and Foraminal Stenosis. En: En Ramani PS, editor. Textbook of Surgical Management of Lumbar Disc Herniation. London: Jaypee Brothers; 2014.
7. Choi G, Lee S-H, Raiturker PP, Lee S, Chae Y-S. Percutaneous endoscopic interlaminar discectomy for intracanalicular disc herniations at L5-S1 using a rigid working channel endoscope. Neurosurgery [Internet]. 2006;58(1 Suppl):ONS59-68; discussion ONS59-68. Disponible en: <http://dx.doi.org/10.1227/01.neu.0000192713.95921.4a>.
8. Ruetten S, Komp M, Merk H, Godolias M. Full-Endoscopic Interlaminar and Transforaminal Lumbar Discectomy versus Conventional Microsurgical Technique. A Prospective, Randomized, Controlled Study. Spine. 2008;33:931-9.
9. Loner B. Emerging minimally invasive technologies for the management of scoliosis. Orthop Clin North Am. 2007;38:431-40.
10. Matta J, Arrieta V, Villarraga C. Discoidectomía lumbar por incisión mínima. Experiencia multicéntrica. Rev Col Ort Trau. 2005;19:32-8.
11. Matta J, Jaimes L, Corredor C. Estenosis cervical: descompresión, fijación y artrodesis vía anterior. Rev Col Ort Trau. 2007;21:225-31.
12. Hashizume H, Kawakami M, Kawai M, Tamaki T. A clinical case of endoscopically assisted anterior screw fixation for the type II odontoid fracture. Spine (Phila Pa 1976) [Internet]. 2003;28(5):E102-5. Disponible en: <http://dx.doi.org/10.1097/01.brs.0000048659.96380.14>
13. Dominique H, Konstantin D. Slotted Intramedullary Hip Screw Nails Reduce Proximal Mechanical Unloading. Clin Orthop. 2003;406:176-90.
14. Wang CJ, Brown CJ, Yettram AL, Procter P. Intramedullary nails: some design features of the distal end. Med Eng

- Phys [Internet]. 2004;26(4):360. Disponible en: <http://dx.doi.org/10.1016/j.medengphy.2003.11.011>.
15. Brown CJ, Wang CJ, Yettram AL, Procter P. Intramedullary nails with two lag screws. Clin Biomech (Bristol, Avon) [Internet]. 2004;19(5):519-25. Disponible en: <http://dx.doi.org/10.1016/j.clinbiomech.2004.01.004>.
16. Holper B, Tschegg EK, Stanzl-Tschegg S, Gäbler C. Possibilities for improving fatigue properties of interlocking screws of solid tibial nails. A mathematical model with practical conclusions. Unfallchirurg [Internet]. 2002;105(2):140-6. Disponible en: <http://dx.doi.org/10.1007/s0011301100305>.
17. Lin J, Hou SM. Bending Strength and Holding Power. A Prototype Tibial Locking Screw. Clin Orthop. 2002;403:232-9.
18. Kempf I, Grosse A, Beck G. Closed Locked Intramedullary Nailing. J Bone Joint Surg. 1985;67-709.
19. Elswick CM, Strong MJ, Joseph JR, Saadeh Y, Oppenlander M, Park P. Robotic-assisted spinal surgery: Current generation instrumentation and new applications. Neurosurg Clin N Am [Internet]. 2020;31(1):103-10. Disponible en: <http://dx.doi.org/10.1016/j.nec.2019.08.012>.
20. Kim CW, Garfin SR, Fessler RG. Rationale of minimally invasive spine surgery. En: Rothman Simeone The Spine. Elsevier; 2011. p. 998-1006.
21. Isciii.es. [citado 17 de abril de 2025]. Disponible en: <https://repisalud.isciii.es/rest/api/core/bitstreams/005a4a8d-b421-4f53-b916-72d37c9cd9c8/content>.
22. Mazor robotics renaissance guidance system, Birmingham, Alabama [Internet]. Neurosurgicalassociatespc.com. 2016 [citado 17 de abril de 2025]. Disponible en: <https://neurosurgicalassociatespc.com/mazor-robotics-renaissance-guidance-system/>.
23. Siccoli A, Klukowska AM, Schröder ML, Staartjes VE. A Systematic Review and Meta-Analysis of Perioperative Parameters in RobotGuided, Navigated, and Freehand Thoracolumbar Pedicle Screw Instrumentation. World Neurosurgery. 2019;127:576-87.
24. Movetrauma.com. [citado 17 de abril de 2025]. Disponible en: <https://www.movetrauma.com/wp-content/uploads/2022/03/Gui%CC%81a-MAKOCADERAIMOVE-v5.pdf>.
25. Mendoza J. Cirugía Robótica de Cadera [Internet]. Dr. Juan Mendoza. 2024 [citado 17 de abril de 2025]. Disponible en: <https://drjuanmendoza.com/cirugia-robotica-de-cadera/>.
26. Sld.cu. [citado 17 de abril de 2025]. Disponible en: <http://scielo.sld.cu/pdf/cir/v56n1/cir06117.pdf>.
27. Tu Z, Li YW, Wang B, Lu G, Li L, Kuang L, et al. Clinical Outcome of Full-endoscopic Interlaminar Discectomy for Singlelevel Lumbar Disc Herniation: A Minimum of 5-year Follow-up. Pain Physician. 2017;20:E425-430.
28. Berquist TH, Bancroft LW, Kransdorf MJ, Peterson JJ, Anderson MR, Walters RM. Postgraduate musculoskeletal fellowship training in the United States: current trends and future direction. Skeletal Radiol [Internet]. 2003;32(6):337-42. Disponible en: <http://dx.doi.org/10.1007/s00256-003-0634-0>.
29. Anderson DG, Silber J, Vaccaro A. Spine training. Spine surgery fellowships: perspectives of the fellows and directors. Spine J [Internet]. 2001;1(3):229-30. Disponible en: [http://dx.doi.org/10.1016/s1529-9430\(01\)00092-4](http://dx.doi.org/10.1016/s1529-9430(01)00092-4).
30. Choi KC, Kim J-S, Ryu K-S, Kang BU, Ahn Y, Lee S-H. Percutaneous endoscopic lumbar discectomy for L5-S1 disc herniation: transforaminal versus interlaminar approach. Pain Physician. 2013;16(6):547-56.
31. Wang B, Lü G, Liu W, Cheng I, Patel AA. Full-endoscopic interlaminar approach for the surgical treatment of lumbar disc herniation: the causes and prophylaxis of conversion to open. Arch Orthop Trauma Surg [Internet]. 2012;132(11):1531-8. Disponible en: <http://dx.doi.org/10.1007/s00402-012-1581-9>.
32. Lee J-S, Kim H-S, Jang J-S, Jang I-T. Structural preservation percutaneous endoscopic lumbar interlaminar discectomy for L5-S1 herniated nucleus pulposus. Biomed Res Int [Internet]. 2016;2016:6250247. Disponible en: <http://dx.doi.org/10.1155/2016/6250247>.
33. Xie TH, Zeng JC, Li ZH, Wang L, Nie HF, Jiang HS, et al. Complications of Lumbar Disc Herniation Following Fullendoscopic Interlaminar Lumbar Discectomy: A Large, Single Center. Single Center Retrospective Study Pain Physician. 2017;20:E379-87.
34. Kim CW, Siemionov K, Anderson G, Phillips F. The current state of minimally invasive spine surgery. Instructional Course Lecture. J Bone Joint Surg Am. 2011;93:582-96.
35. Taylor RS, Fritzell P, Taylor RJ. Balloon kyphoplasty in the management of vertebral compression fractures: an updated systematic review and meta-analysis. Eur Spine J [Internet]. 2007;16(8):1085-100. Disponible en: <http://dx.doi.org/10.1007/s00586-007-0308-z>.
36. Truumees E. En: Vaccaro A, editor. Orthopaedics Knowledge Update 8. Rosemont, IL: American Academy of Orthopaedics Surgeons. 2005.
37. Samartzis D, Shen FH, Perez-Cruet MJ, Anderson DG. Minimally invasive spine surgery: a historical perspective. Orthop Clin North Am [Internet]. 2007;38(3):305-26; abstract v. Disponible en: <http://dx.doi.org/10.1016/j.ocl.2007.04.006>.
38. Mayer HM. Minimally invasive spine surgery,. 2.a ed. A surgical manual. Mayer HM, editor. Berlin: Springer; 2006.
39. Matta J, Arrieta V, González M, Jaimes L. Abordaje selectivo para fijación interna y/o descompresión de las fracturas de la unión toracolumbar: Descripción de una técnica por incisión mínima extrapleural, retroperitoneal y subdiafragmatico. Rev Med. 2013;21:54-62.
40. Camacho FJ, Ramírez JF, Herrera DP, Cortés M. Curso básico de entrenamiento en habilidades para cirugía endoscópica: grado de satisfacción de los profesionales en formación. Rev Col Ort Trau. 2009;23:16-20.
41. Matta J, Rozo M, Restrepo F. Fijación transpedicular y fusion-artrodesis circunferencial para el tratamiento de la espondilolistesis de alto grado. Rev Col Ort Trau. 2004;18:30-9.
42. Matta Ibarra J, Torres Romero F, Arrieta María V, Gómez JA, Cabrera MP. Cirugía de invasión mínima en el esqueleto axial. Rev Colomb Ortop. Traumatol [Internet]. 2015 [citado 17 de abril de 2025];29(1):17-27. Disponible en: <https://revistascot.org/index.php/rccot/article/view/435>
43. Google search [Internet]. Com.co. [citado 17 de abril de 2025]. Disponible en: <https://goo.su/83ig8C5>