

# Lesiones cutáneas y COVID - 19, más allá de lo elemental

Paola Carolina Buitrago Ramírez<sup>1</sup>  Nataly Vanessa Jimenez Avila<sup>2</sup>  Leidy Constanza Gonzalez Agudelo<sup>3</sup>  Gabriela Urdinola Hernández<sup>4</sup>  Freddy David Rivera García<sup>5</sup> 

1 Paola Carolina Buitrago Ramírez\*, Universidad del Rosario; carolbuitrago24@hotmail.com

2 Nataly Vanessa Jimenez Avila, Universidad Militar Nueva Granada; nvja15@gmail.com

3 Leidy Constanza Gonzalez Agudelo, Universidad Central del Valle; leidygo-16@hotmail.com

4 Gabriela Urdinola Hernández, Universidad Nacional de Colombia, gabriela.urdinola@hotmail.es

5 Freddy David Rivera García, Universidad Libre Seccional Cali, davidrivera24@hotmail.com

## Historia del Artículo:

Recibido el 10 de febrero de 2021

Aceptado el 3 de abril de 2021

On-line el 15 de abril de 2021

**Palabras Clave:** Piel, COVID 19, Exantema por COVID 19, Dolor, Cutáneo.

**Keywords:** Skin, COVID 19, COVID 19 19 exanthema, pain, skin.

## Resumen

La pandemia actual desencadenada por COVID 19 ha generado un gran impacto entre la comunidad en general, no solo por la cantidad de decesos que a ella subyacen, si no por las diferentes manifestaciones sistémicas de la lesión que causa en el organismo el virus. De esta forma se han definido manifestaciones dermatológicas asociadas como lesiones acrales, exantemas vesiculares, erupciones urticariales, exantemas maculopapulares y lesiones livedoides/necróticas. Sin embargo, es probable que esta clasificación se modifique en el futuro. Por su puesto también suman un cúmulo de variantes del proceso inflamatorio, de las complicaciones vasculares o sistémicas de la enfermedad o incluso de los tratamientos administrados. El conocimiento de las manifestaciones cutáneas puede permitir un diagnóstico precoz o incluso servir como marcador pronóstico.

## Abstract

The current pandemic triggered by Covid 19 has generated a great impact among the community in general, not only because of the number of deaths that underlie it, but also because of the different systemic manifestations of the injury caused by the virus in the body. In this way, associated dermatological manifestations have been defined as acral lesions, vesicular rashes, urticarial eruptions, maculopapular rashes, and livedoid / necrotic lesions.

However, this classification is likely to change in the future. Of course, they also add a host of variants of the inflammatory process, of the vascular or systemic complications of the disease or even of the treatments administered. Knowledge of the cutaneous manifestations can allow an early diagnosis or even serve as a prognostic marker.

---

## \* Autor para correspondencia:

Paola Carolina Buitrago Ramírez, Universidad del Rosario, e-mail: [carolbuitrago24@hotmail.com](mailto:carolbuitrago24@hotmail.com)

## Cómo citar:

Buitrago et al. Lesiones cutáneas y COVID - 19, más allá de lo elemental. S&EMJ. Año 2021; Vol. 1: 152-162.

## Objetivo

Describir las diferentes manifestaciones cutáneas asociadas con COVID 19 documentadas actualmente.

## Método

Se realizó una búsqueda sistemática con términos Mesh, en bases de datos como: PubMed, Cinicalkey, Medscape, Lilacs, The New England Journal of Medicine y Google Academics, ProQuest, Google Scholar; en un lapso de tiempo, comprendido desde Agosto de 2020 hasta Enero 15 de 2021, recopilándose una amplia variedad de artículos, dentro de los que se encuentran revisiones sistemáticas de la literatura, reporte de casos, estudios retrospectivos, estudios multicéntricos y revisiones bibliográficas; se seleccionaron un total de 106 artículos, de los cuales y solo 30 artículos clasificaron para la revisión final, los que abordan los principales manifestaciones cutáneas del COVID 19.

## Conclusiones

Las manifestaciones cutáneas por COVID 19, siguen siendo inespecíficas, ya que se hace evidente una incidencia no mayor al 20 % confirmada con estudios específicos de recolección sobre este evento, lo otro importante es que muy probablemente la escasez de evidencia no es por la carencia de relación, si no por la escasa participación del dermatólogo en el cuidado inicial del paciente con COVID 19. Así mismo pasa con el porcentaje de casos asintomáticos o paucisintomáticos en los que la presunción diagnóstica se realiza a través de una llamada telefónica del paciente al médico de atención primaria, sin que ni siquiera se produzca visita presencial y, por lo tanto, inspección cutánea en ausencia de signos o síntomas de gravedad.

Las principales asociaciones dermatológicas descritas están inmersas en el grupo de exantemas, como rash, erupción urticareiforme, rupciones vesiculosas (varicela-like), lesiones acro-isquémicas (Perniosis-like o pseudoperniosis); Otras lesiones: se han notificado algunos casos de lesiones similares a livedo reticular en muslos ,habitualmente de forma unilateral, púrpura petequeial folicular en miembros, tronco y menos frecuentemente en cara, que podrían reflejar, al igual que las lesiones acro-isquémicas, un estado de hipercoagulabilidad.

Finalmente, el conjunto heterogéneo de exantemas maculopapulares compatibles con virosis, eritema multiforme o SDRIFE podrían tener que ver con otros agentes etiológicos minimizados durante la pandemia, ya que falta en muchos casos la confirmación microbiológica o serológica de la infección por SARS-CoV-2. En este sentido, en el panorama de las lesiones asociadas a la COVID-19 no es ajena la prioridad en buena parte de la literatura médica internacional, durante el pico de la pandemia, por la rapidez de la

información, incluso cuando la descripción, el soporte o el rigor metodológico no fueran los idóneos. El conocimiento de las manifestaciones cutáneas puede permitir no solo profundizar en los aspectos todavía poco conocidos de la COVID-19, sino también permitir un más rápido diagnóstico o incluso servir como marcador pronóstico. Se recomienda introducir, desde la atención primaria, en los protocolos diagnósticos de casos nuevos y seguimiento de pacientes, los otros síntomas asociados a la infección por SARS-CoV-2 como las manifestaciones cutáneas.

## *Skin injuries and COVID 19, beyond the elementary*

## Objective

To describe the different cutaneous manifestations associated with COVID-19 currently documented.

## Method

A systematic search was carried out with Mesh terms, in databases PubMed, Cinicalkey, Medscape, Lilacs, The New England Journal of Medicine and Google Academics, ProQuest, Google Scholar; August 2020 to date. A wide variety of articles were found, including systematic reviews, case reports, retrospective studies, multicenter studies, and bibliographic reviews; A total of 106 articles were selected and only 30 articles were classified for the final review, those that address the main cutaneous manifestations of COVID-19.

## Conclusions

The cutaneous manifestations of COVID 19 remain unspecific, since an incidence of no more than 20% confirmed with specific collection studies on this event is evident, the other important thing is that the scarcity of evidence is most likely not due to the lack of This is due to the scarce participation of the dermatologist in the initial care of the patient with COVID 19. The same happens with the percentage of asymptomatic or paucisymptomatic cases in which the diagnostic presumption is made through a telephone call from the patient to the doctor of primary care, without even a face-to-face visit - and therefore, skin inspection - in the absence of serious signs or symptoms.

The main dermatological associations described are immersed in group D rashes, such as rash, urticareiform eruption, vesicular ruptures (varicella-like), Acro-ischemic lesions (perniosis-like or pseudoperniosis), Other lesions: some cases of similar lesions have been reported a reticular livedo on the thighs, usually unilateral<sup>14</sup>, follicular petechial purpura on the limbs, trunk and less frequently on the face, which could reflect, like acro-ischemic lesions, a state of hypercoagulability.

Finally, the heterogeneous set of maculopapular rashes compatible with virosis, erythema multiforme or SDRIFE could have to do with other aetiological agents minimized during the pandemic, since in many cases

*the microbiological or serological confirmation of the infection by SARS-CoV-2 is lacking. In this sense, in the panorama of injuries associated with COVID-19, the priority in much of the international medical literature, during the peak of the pandemic, due to the speed of information, even when the description, the support or methodological rigor were not ideal. The knowledge of the cutaneous manifestations can allow not only to delve into the still little known aspects of COVID-19, but also allow a faster diagnosis or even serve as a prognostic marker. We recommend introducing, from Primary Care, into the diagnostic protocols for new cases and patient follow-up, the other symptoms associated with SARS-CoV-2 infection, such as skin manifestations.*

## Introducción

La piel es sin duda el lugar donde se exponen todas las alteraciones orgánicas que una persona puede tener a causa de una enfermedad, como claro ejemplo están las lesiones exantemáticas, incluso En muestras de autopsias realizadas al inicio de la pandemia en China, se ponía de manifiesto el tropismo del virus por las células del sistema inmunitario presentes en pulmón, intestino, riñones y también en la piel. Se observó exclusivamente un infiltrado linfocitario perivascular inespecífico en dermis superficial, pero no se han descrito cambios específicos en la piel debido a la infección por COVID-19 ni se observó evidencia de infección por SARS-CoV-2 en piel.(1).

El patrón de daño tisular observado en muestras pulmonares y algunas cutáneas en la COVID-19 grave sugiere un daño microvascular oclusivo mediado por la activación del complemento, tanto de la vía alternativa como de la asociada a lectina. Se ha encontrado daño capilar con depósitos extensos del complejo de ataque a la membrana C5b-9, C4d y *mannose-binding lectine-associated serine protease 2* (MASP2) en los pulmones, así como un patrón similar de enfermedad trombótica microvascular mediada por complemento en la piel de pacientes con lesiones de livedo racemosa y púrpura retiforme, donde se ha comprobado el depósito de C5b-9 y C4d. La activación de estos mecanismos y la interferencia de la función de la ACE2 en los tejidos diana por la acción del virus condiciona un aumento de la angiotensina II, asociado a mayor inflamación y estrés oxidativo. La liberación de especies reactivas del oxígeno y la interferencia con la actividad antioxidante puede incrementar la activación del complemento(2-3).

Las manifestaciones cutáneas atribuidas al COVID 19 Y SARS-COV-2. serían muy variadas e inespecíficas, además, podrían no tener relación con la gravedad del cuadro y resolverse de manera espontánea. Si embargo en pacientes con la patología covica confirmada puede producirse un agravamiento de las lesiones cutáneas previas y es posible la aparición de reacciones alérgicas a los tratamientos empleados. No obstante, recientemente están apareciendo publicaciones de lesiones en la piel que podrían corresponderse con

manifestaciones cutáneas del SARS-CoV-2.(4).

## Documentación cutánea actualizada

Se ha descrito una incidencia del 0.3 % de manifestaciones cutáneas en pacientes con COVID 19, ahora bien, esta condición puede estar relacionada con la poca participación necesaria por la evolución de la patología del dermatólogo, así mismo otros estudios como el de *Recalcati* demostraron un 20.4% de incidencia de manifestaciones dermatológicas en pacientes PCR (+).(5-6).

Durante el proceso de revisión encontramos las siguientes exposiciones cutáneas:

**1. Exantema/rash :** Del tipo eritematoso, petequial y morbiliforme generalizado o localizado, inespecífico, similar a otros exantemas virales, de predominio en tronco, poco o nada pruriginoso. Aparece al inicio de los síntomas respiratorios o días después y es autorresolutivo. En cuanto al exantema maculopapular pertenece a un grupo heterogéneo de erupciones que, consideradas en conjunto, y dada la dificultad de su subcategorización, representan el 47% de las manifestaciones cutáneas de la COVID-19.(7). En ocasiones estos exantemas pueden acompañarse de un componente petequial o con máculas o áreas más extensas de aspecto purpúrico. En otros casos las lesiones presentan una distribución marcadamente perifolicular o con grados variables de descamación, algunas descritas como similares a la pitiriasis rosada. También se han observado pápulas infiltradas en las extremidades, pseudovesiculares o similares al eritema *elevatum diutinum* o al eritema multiforme, ocasionalmente pruriginoso. Se ha descrito también un desarrollo marcadamente craneocaudal, con afectación de los pliegues y sin afectación de la región palmo-plantar ni de las mucosas.(8).

Otros autores describen la aparición de un exantema que remeda la afectación cutánea típica del exantema intertriginoso y flexural simétrico por fármacos (SDRIFE) en posible asociación a la infección vírica, dada la resolución de la erupción a pesar de la continuación del fármaco, distribución que también hemos observado en pacientes propios. Desde el punto de vista histológico, en el conjunto de exantemas maculopapulares se han descrito características diversas, como un infiltrado inflamatorio perivascular con discreta exocitosis de linfocitos, una dilatación marcada de los vasos de la dermis superficial y media, así como vasculitis linfocitaria.(9). En la mayoría de los casos los exantemas maculopapulares aparecen ya sea acompañando o bien a los pocos días del inicio de la clínica respiratoria característica. Sin embargo, en nuestro centro hemos podido comprobar erupciones más o menos generalizadas, maculopapulares, algunas similares a eritema multiforme, en pacientes jóvenes, con historia de síntomas leves o incluso asintomáticos,

**Tabla 1:** Características de las manifestaciones cutáneas descritas en asociación a infección por SARS-Cov-2

	<b>LESIONES ACRALES O ACRO-ISQUÉMICAS</b>	<b>LESIONES VESICULARES O VARICELIFORMES</b>	<b>ERUPCIÓN URTICARIAL</b>	<b>EXANTEMA MACULOPAPULAR</b>	<b>LESIONES LIVEDOIDES O NECRÓTICAS</b>
<b>Frecuencia</b>	19%	9%	19%	47%	6%
<b>Localización</b>	Acral. Asimétricas Pies > manos 5% otras localizaciones	Tronco (~ 100%) ± extremidades (~ 20%) No afectación facial ni de las mucosas	Predominio en tronco y región proximal de las extremidades Simétrica	Tronco Región proximal de las extremidades No afectación de las mucosas	Predominio acral, región distal de las extremidades inferiores Regiones con mayor presión hidrostática o declive
<b>Síntomas</b>	Asintomáticas (~ 1/3), dolorosas (~ 1/3) o pruriginosas (~ 1/3)	Prurito leve o asintomático (~ 2/3), dolor o quemazón	Prurito casi constante, de intensidad variable	Prurito (> 2/3), de leve a moderado	Dolor, quemazón
<b>Características</b>	Máculas, pápulas, placas o nódulos Eritematosos a purpúricos	Vesículas de pequeño tamaño. Dispersas Monomorfas	Pápulas y placas eritematosas y edematosas	Máculas y pápulas eritematosas, a menudo confluentes	Lesiones isquémicas o necróticas, a menudo difusas
<b>Posibles subtipos y variantes</b>	2 posibles patrones: • Lesiones perniosisiformes (> 70%) en región digital. Región distal de los dedos. Edematosas. Posible formación de vesículas, pústulas y costras • Patrón tipo eritema multiforme (aprox. 30%). Plantas (talones) y palmas. Máculas o pápulas, eritematosas, confluentes, con posible vesiculación. Sin formación de dianas típicas y menos extensas que el EM	Generalmente, lesiones dispersas. Remeda otros exantemas víricos • Pueden tener contenido hemorrágico, mayor tamaño o abarcar áreas extensas de forma difusa • Con menor frecuencia, vesículas o pústulas de predominio acral	Se han descrito casos con afectación acral y de la región facial	Se han descrito formas con predominio perifolicular, tipo pitiriasis rosada y flexurales que simulan una SDRIFE En algunos casos se describe una evolución craneocaudal	Desde formas que recuerdan a livedo reticular o racemosa hasta áreas de púrpura retiforme, ampollas hemorrágicas, isquemia difusa o gangrena afectando a regiones distales
<b>Perfil demográfico</b>	Adolescentes o adultos jóvenes No diferencias significativas entre sexos	Adultos, mediana edad (4. <sup>a</sup> -5. <sup>a</sup> décadas) No diferencias significativas entre sexos	Adultos, mediana edad (4. <sup>a</sup> -5. <sup>a</sup> décadas) No diferencias significativas entre sexos	Adultos, mediana edad (4. <sup>a</sup> a 6. <sup>a</sup> décadas) No diferencias significativas entre sexos	Adultos mediana edad y edad avanzada No diferencias significativas entre sexos
<b>Latencia respecto a clínica respiratoria o sistémica</b>	Inicio tardío	Inicio precoz. A los pocos días de la clínica respiratoria o sistémica (15% previo a otros síntomas)	Inicio precoz. Acompaña a la clínica respiratoria o sistémica, o la precede	Acompaña a la clínica respiratoria o sistémica, o aparece a los pocos días de la misma	Acompaña a la clínica respiratoria o sistémica, a veces aparece de forma tardía
<b>Positividad por PCR/serológica</b>	< 50% (en posible asociación a inicio tardío) A favor: contexto clínico y epidemiológico, contactos positivos	Frecuente, probablemente > 50%	Frecuente, probablemente > 50%	Frecuente, probablemente > 50%	Muy frecuente, probablemente > 75%
<b>Duración media (días) de la erupción</b>	12,7 (± 8)	10,4 (± 9,3)	6,8 (± 7,8)	8,6 (± 6,8)	9,4 (± 5,4)
<b>Pronóstico</b>	Parece asociarse a enfermedad más leve (se excluyen de este tipo los casos de lesiones isquémicas acrales en pacientes con CID)	Gravedad moderada	Parece asociarse a enfermedad más leve (se excluyen de este tipo los casos de lesiones isquémicas acrales en pacientes con CID)	Gravedad moderada	



<b>Tratamientos propuestos</b>	Corticoides tópicos, solos o en combinación con antibióticos tópicos	Conducta expectante	Antihistamínicos orales	Corticoides tópicos, antihistamínicos orales, corticoides orales	Medidas de soporte Medidas de anticoagulación
--------------------------------	--	---------------------	-------------------------	--	--

**Fuente:** Tomada con fines académicos de Manalo I.F., Smith M.K., Cheeley J., Jacobs R. A Dermatologic Manifestation of COVID-19: Transient Livedo Reticularis. J Am Acad Dermatol.2020.

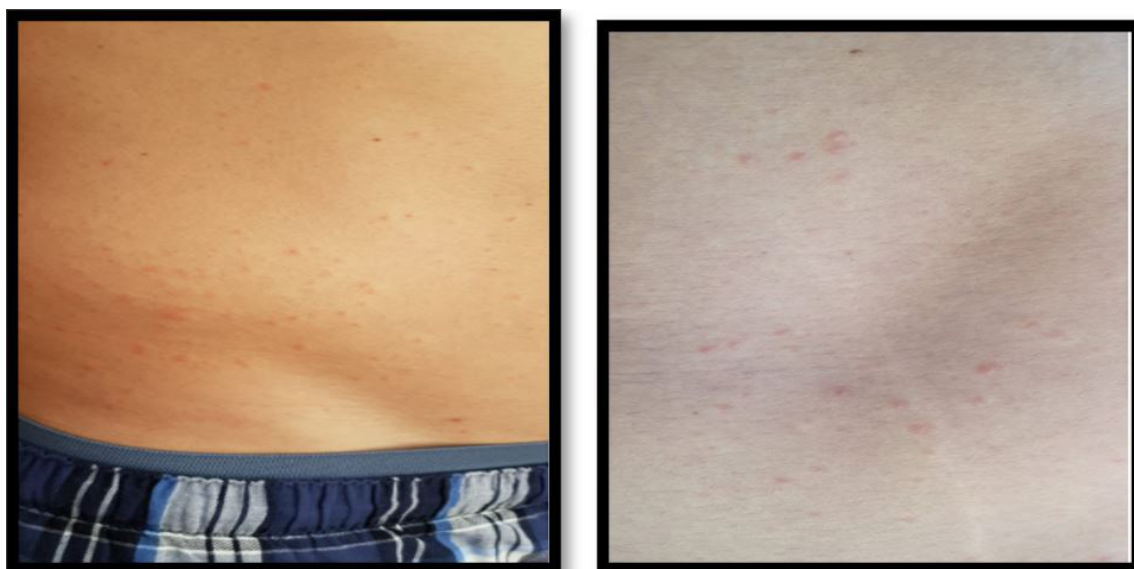aunque con antecedentes epidemiológicos de infección por SARS-CoV-2 y que serían compatibles con las que pueden verse en otras infecciones víricas.(10-11).

**2. Erupción Urticariforme:** Ésta incluye la aparición de eritema y habones, clínicamente indistinguible de una urticaria aguda en hasta un 1,4% de los pacientes con COVID-19. Al igual que el exantema/rash eritematoso, es una manifestación inespecífica,

puesto que una de las causas de la urticaria aguda son las infecciones, sobre todo en niños.(12).

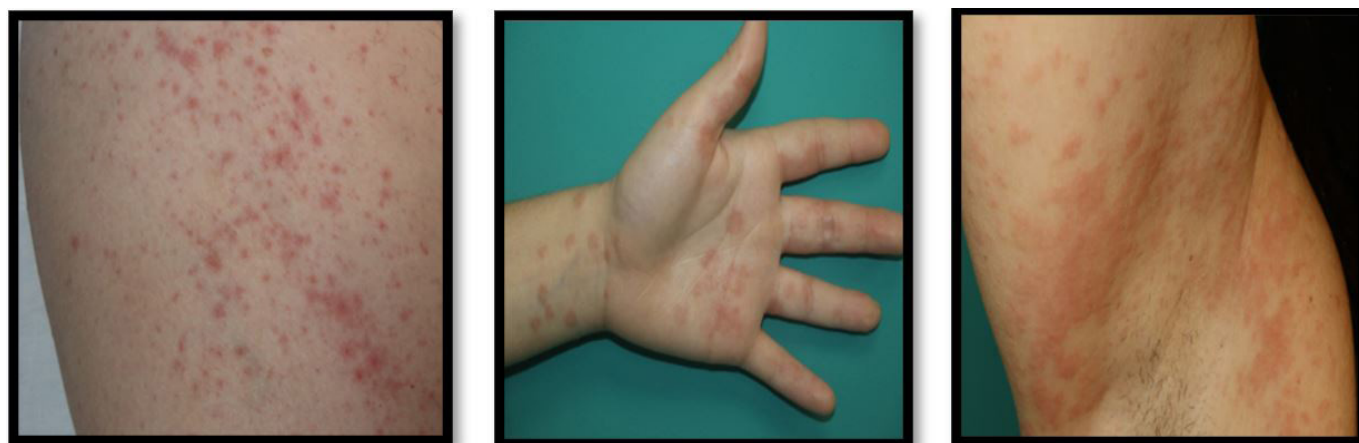La erupción urticarial representa el 19% dentro de las manifestaciones cutáneas en la COVID-19. En general, la clínica cutánea se hace evidente de forma más o menos paralela al resto de los síntomas generales y respiratorios. Predomina en el tronco y es frecuente la afectación facial y de las manos, con una resolución en alrededor de unos 7 días. En uno de los casos descritos el

**Figuras 1 y 2:** Exantema Petequial y Morbiliforme Generalizado



**Fuente:** Tomada con fines académicos de Manalo I.F., Smith M.K., Cheeley J., Jacobs R. A Dermatologic Manifestation of COVID-19: Transient Livedo Reticularis. J Am Acad Dermatol.2020

**Figuras 3, 4 y 5:** Rash exantemático inespecífico, de distribución perifolicular en el contexto de COVID-19, Erupción tipo eritema multiforme en el contexto de infección por SARS-CoV-2 y Erupción exantemática periaxilar similar a SDRIFE



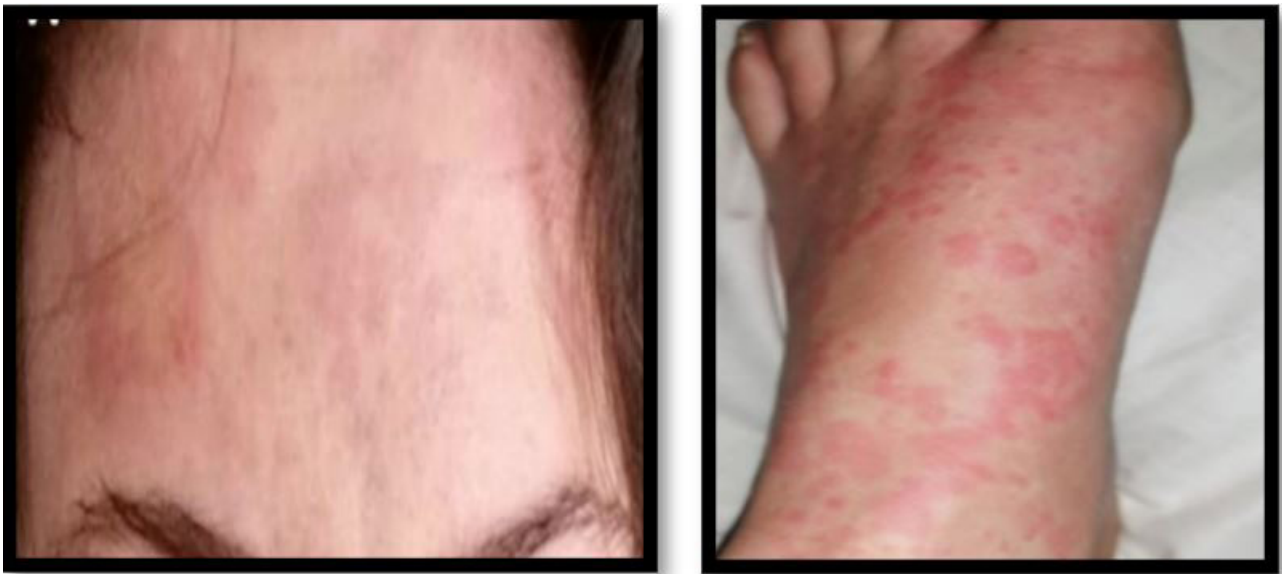**Fuente:** Tomada con fines académicos de Manalo I.F., Smith M.K., Cheeley J., Jacobs R. A Dermatologic Manifestation of COVID-19: Transient Livedo Reticularis. J Am Acad Dermatol.2020.

estudio histológico mostró edema de la dermis superior y un infiltrado perivascular de linfocitos, con algunos eosinófilos.(13) Aunque su aparición podría asociarse a un peor pronóstico en algunos pacientes, se trata de una erupción inespecífica, y se han descrito casos con un curso favorable o paucisintomático. Es probable que haya cierta heterogeneidad en el registro de exantemas descritos como maculopapulares urticariales ya que, en los casos descritos, no se especifica si las lesiones siguen o no un curso evanescente. Se trata de erupciones inespecíficas y en las que resulta más difícil establecer una relación firme con la infección vírica, teniendo en cuenta que los pacientes que las presentaron con frecuencia recibieron tratamientos diversos antivíricos, antibióticos, hidroxycloquina,

anticoagulantes, tratamientos de soporte que podrían también relacionarse con reacciones cutáneas; de hecho, en el estudio histológico de algunos casos se observó una dermatitis vacuolar de interfase con queratinocitos necróticos ocasionales, hallazgos más cercanos al patrón de eritema multiforme.(14).

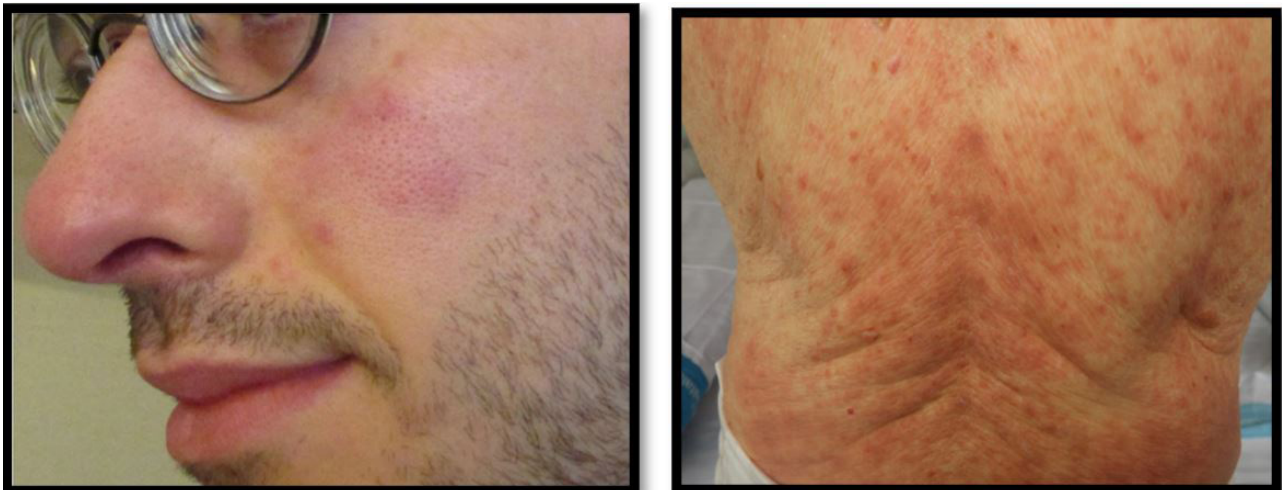
**3. Erupción vesiculosa (varicela-like):** Un único caso descrito con vesículas similares a las observadas en la infección por varicela. El tiempo de latencia entre el inicio de los síntomas de la COVID-19 y el desarrollo de la clínica cutánea fue relativamente corto, de 3 días (de 2 a 12). La mayoría presentó un cuadro clínico completo de la COVID-19, con manifestaciones generales y respiratorias.(15).

**Figuras 6 y 7:** Urticaria con placas eritematosas en frente y pies



**Fuente:** Tomado con fines académicos de Henry D, Ackerman M, Sancelme E, Finon A, Esteve E. Urticarial eruption in COVID-19 infection. [Internet]. J Eur Acad Dermatol Venereol. 2020. DOI: 10.1111/jdv.16472.

**Figuras 8 y 9:** rash fascial y Exantema maculopapular en un paciente con COVID-19 y neumonía bilateral secundaria, que recibió diferentes fármacos. El diagnóstico diferencial con respecto a una toxicodermia es difícil.



**Fuente:** Tomado con fines académicos de Henry D, Ackerman M, Sancelme E, Finon A, Esteve E. Urticarial eruption in COVID-19 infection. [Internet]. J Eur Acad Dermatol Venereol. 2020. DOI: 10.1111/jdv.16472

Las lesiones vesiculares, habitualmente monoformas, aparecen de forma precoz y en ocasiones (15%) preceden a otros síntomas, aunque en la mayoría de casos hasta el 79,2% en una serie de 24 pacientes de *Fernandez-Nieto et al.* suceden al inicio del resto de sintomatología. La afectación del tronco es casi constante y en el 20% lo hacen también las extremidades. De forma excepcional se ha descrito la afectación facial y mucosa. Las lesiones cutáneas son escasamente sintomáticas, en forma de prurito generalmente leve, y en menor frecuencia de dolor o sensación de quemazón. Aunque las lesiones pueden ser dispersas, es más frecuente el patrón extenso diseminado el 75% en la serie de *Fernandez-Nieto et al.* En algunos pacientes pueden afectar a las extremidades inferiores, presentar un contenido hemorrágico o ser de gran tamaño y distribución difusa. La duración media de la clínica cutánea es de 10,4 días ( $\pm 9,3$ ). En los casos en que se obtuvo una biopsia, los hallazgos se describen como compatibles con infección vírica, mostrando alteraciones vacuolares, alteración de la maduración de los queratinocitos, así como queratinocitos de mayor tamaño, multinucleados, y disqueratosis. No se dispone de casos con demostración de SARS-CoV-2 por PCR en biopsia de piel lesional.(16-17).

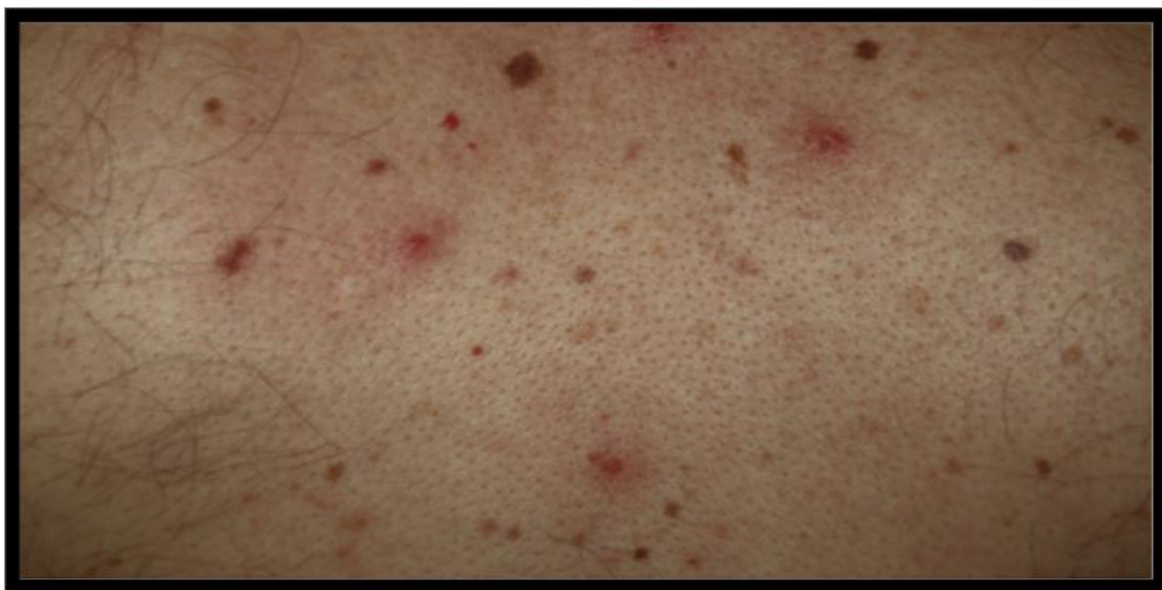**4. Lesiones acro-isquémicas (perniosis-like o pseudoperniosis):** lesiones eritematosas, parecidas clínicamente a la perniosis (Sabañones), asintomáticas al principio, aunque después pueden provocar dolor y que aparecen en zonas acras (manos y pies). Frecuentemente observadas en pacientes jóvenes paucisintomáticos.(18) Las lesiones pueden aparecer en cara lateral, dorso y punta de dedos, de escasos milímetros y bien delimitadas, habiéndose observado también en plantas y talones. Evolucionan durante 2 semanas tornándose purpúricas, pudiendo incluso

aparecer en su evolución ampollas en la superficie de las lesiones, áreas de necrosis y hasta gangrena seca; aunque con menos frecuencia, sobre todo en pacientes graves hospitalizados.(19).

El primer caso publicado al respecto describía a un adolescente de 13 años que desarrolló lesiones purpúricas en los pies que precedieron el desarrollo de sintomatología sistémica fiebre, dolor muscular, cefalea en el contexto de una familia en la que se presentaron casos sugestivos de COVID-19 en el momento de la eclosión de la pandemia en Italia. Sin embargo, no se llegaron a realizar estudios microbiológicos específicos. Los autores refieren en su manuscrito, en ese momento, la existencia de una epidemia de lesiones similares en niños con sospecha de COVID-19 en Italia. En la serie de Galván et al. las lesiones perniosisiformes fueron las segundas manifestaciones cutáneas en frecuencia (19%), desarrolladas en pacientes jóvenes y habitualmente tardías en el curso de la enfermedad, evolucionando durante un periodo de 12,7 días, en general en el contexto de enfermedad leve o poco sintomática y referidas como dolorosas (32%) o pruriginosas (30%).(20).

Desde un punto de vista clínico, las lesiones perniosisiformes consisten en máculas, pápulas o placas, a menudo milimétricas, habitualmente con una clara delimitación en la zona metatarsofalángica, aunque pueden implicar la totalidad del ded. Es frecuente que se impliquen solo algunos de los dedos, mientras que otros aparecen totalmente indemnes, y en ocasiones se acompañan de lesiones en la región palmar y plantar.(21) Afectan principalmente a los pies y, con menor frecuencia, a las manos. Inicialmente purpúricas o azuladas, pueden llegar a ser ampollares o presentar costras en su evolución; en algunos casos pueden recordar a un eritema multiforme o

**Figura 10:** Papulovesículas monomorfas dispersas en el tronco



**Fuente:** Tomada con fines académicos de Joob B, Wiwanitkit V. COVID-19 can present with a rash and be mistaken for Dengue. J Am Acad Dermatol. marzo de 2020.



una vasculitis; de hecho, algunos autores reconocen un subgrupo tipo eritema multiforme, con lesiones dianiformes o dianas atípicas, que pueden asociar lesiones en áreas de extensión, como los codos. En los casos con estudio histológico se describe un infiltrado linfocitario en la dermis superficial y profunda, de predominio perivascular, asociado ocasionalmente a edema y signos de activación endotelial<sup>14</sup>. Puede haber necrosis de queratinocitos y refuerzo periecrino.<sup>(22).</sup> **n** **< 50%** de los casos en los que se realizaron pruebas microbiológicas o serológicas (PCR específica y una prueba rápida para anticuerpos IgM/IgG) los resultados fueron positivos. También han estado ausentes, en general, las alteraciones analíticas o la elevación de los parámetros de inflamación como dímero-D, proteína C reactiva (PCR) o lactato deshidrogenasa (LDH), indicativas de mal pronóstico para esta enfermedad, cuando se buscaron. En este contexto, la mayor evidencia de su asociación con la infección vírica fue su desarrollo en el ámbito de la pandemia (y en un contexto distinto al de la perniosis, en meses más cálidos a lo esperable en aquella) y los antecedentes de un ámbito familiar o personal compatibles.<sup>(23)</sup> Los autores relacionan esta negatividad con el desarrollo tardío de este tipo de lesiones en el contexto de la enfermedad, la baja sensibilidad de los test empleados que ha condicionado en ocasiones la retirada de lotes de forma masiva o la rápida desaparición de los anticuerpo.<sup>(24).</sup>

*Docampo-Simón et al.*, en el primer trabajo prospectivo en referencia a esta manifestación cutánea, encontraron positividad en el estudio por PCR en un único caso de 38 testados. Además de razones de causa técnica antes aludidas tiempo desde la infección, falsos negativos, los autores plantean la posibilidad de que, simplemente, esta manifestación no tenga que ver con la COVID-19. Como posibles explicaciones proponen un origen traumático durante el confinamiento o incluso una expansión concomitante de otros virus, como el parvovirus B19. Esta posible relación con el

periodo de cuarentena y no necesariamente con la COVID-19 es también sugerido en una serie reciente con resultados similares.<sup>(25).</sup>

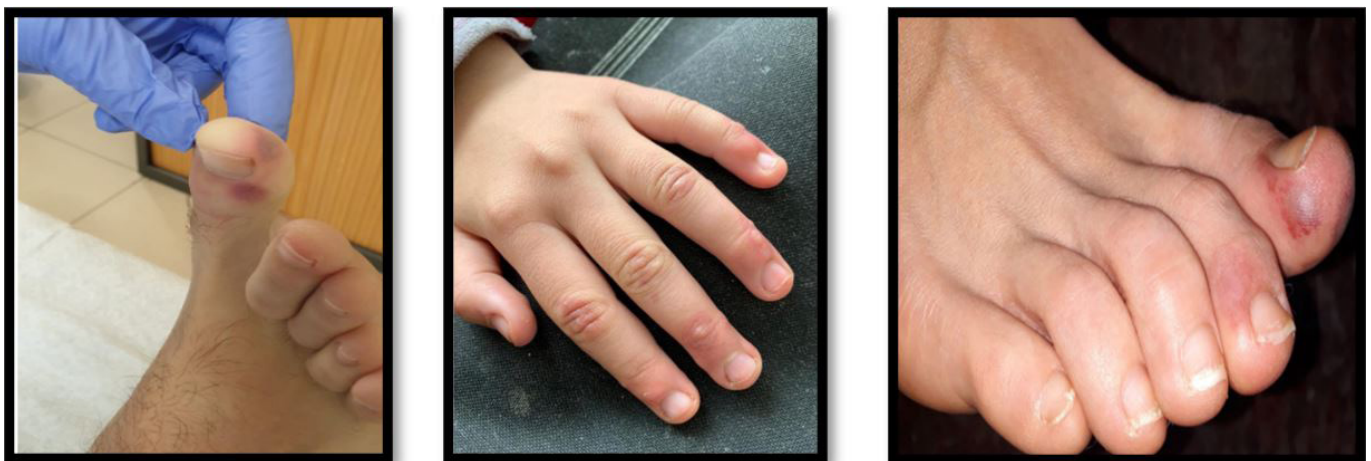Durante el cénit de las semanas de pandemia hemos visitado pacientes con estas características casi a diario en nuestras consultas. Tanto desde el punto de vista clínico como epidemiológico, las características son superponibles a las descritas previamente. La mayor parte de nuestros pacientes fueron jóvenes, asintomáticos o con síntomas leves, y ni uno solo de ellos presentó una complicación grave asociada a COVID-19.

**5. Livedo reticular:** Habitualmente de forma unilateral, son relativamente infrecuentes solo el 6% de las lesiones cutáneas en la serie de *Galván et al.* Se trata de lesiones descritas habitualmente en los pacientes de edad avanzada, con comorbilidades previas y con formas graves de infección por COVID-19.<sup>(26)</sup> Estas lesiones se consideran secundarias a un contexto de micro-oclusión vascular e isquemia acral por deterioro general del paciente y/o por los trastornos en la coagulación atribuidos a la COVID-19. Sin embargo, en algunos pacientes se han descrito episodios de livedo reticular parcheado que evolucionaron durante minutos y horas, de naturaleza incierta y curso benigno. En el estudio histológico de lesiones purpúricas cutáneas se ha encontrado la presencia de una vasculopatía trombogénica pauciinflamatoria, con depósito de C5b-9 y C4d, con localización de partículas virales, lo que ha permitido proponer la existencia de un síndrome de lesión microvascular catastrófica mediada por la activación del complemento.<sup>(27).</sup>

**6. Púrpura petequeial folicular:** Se presentan en miembros, tronco y menos frecuentemente en cara, que podrían reflejar, al igual que las lesiones acro-isquémicas, un estado de hipercoagulabilidad.

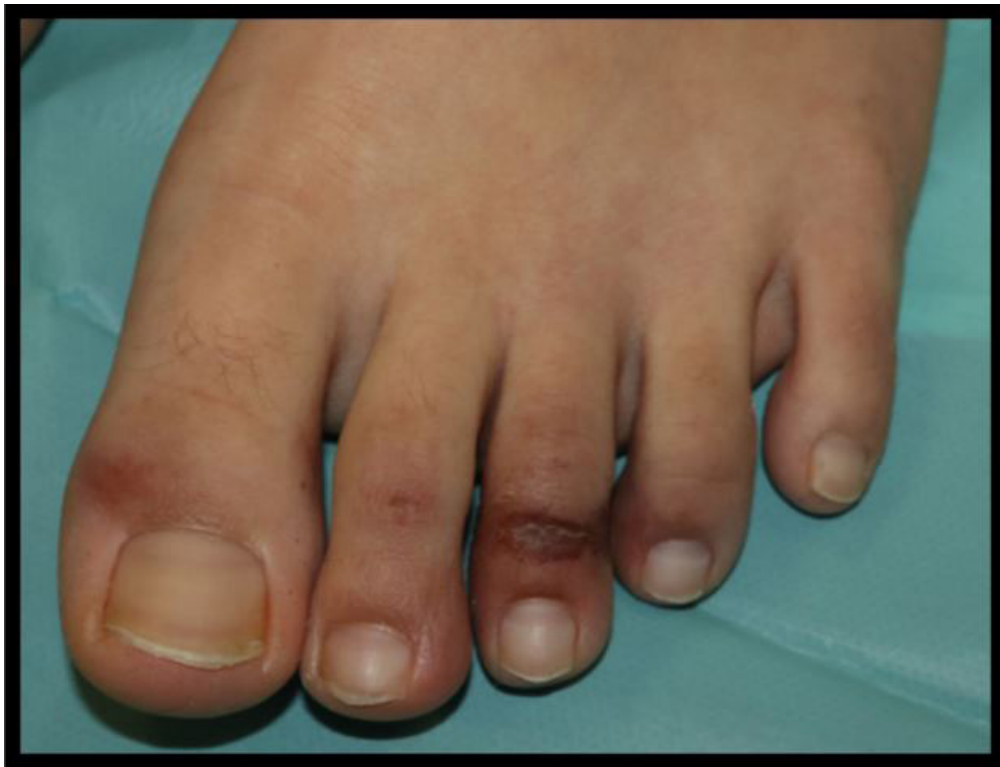Hay más ejemplos publicados como casos aislados de lesiones cutáneas en pacientes sospechosos de

**Figuras 11,12 y 13:** Lesiones dermatológicas compatibles con pseudoperniosis

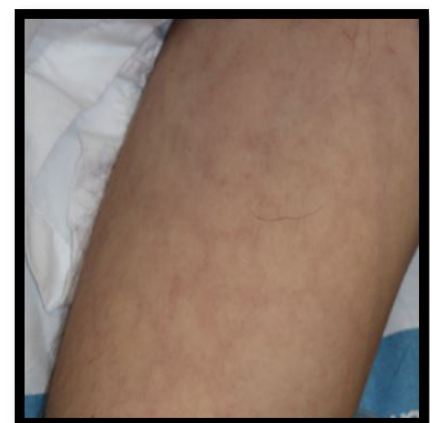
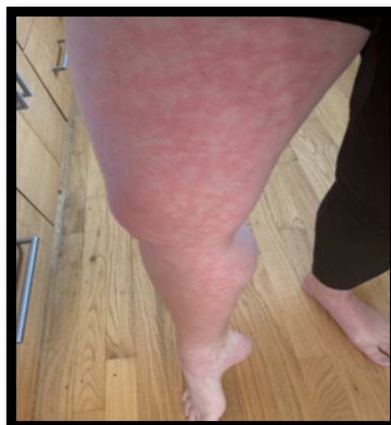
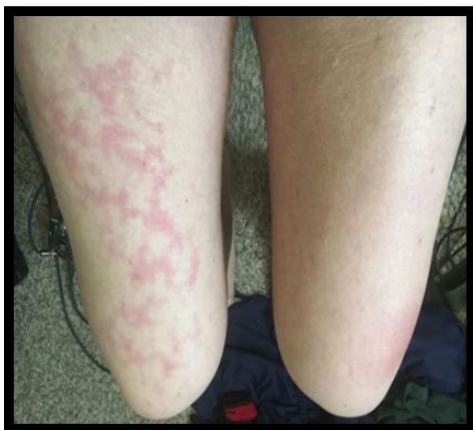**Fuente:** Tomada con fines académicos. Extraída de: Mazzotta F, Troccoli T. Monday's case. Acute acro-ischemia in the child at the time of COVID-19. [Internet.] Dermatologia Pediatrica, Bari.



**Figura 14:** Pápula perniosisiforme acral

**Fuente:** Tomada con fines académicos de Joob B, Wiwanitkit V. COVID-19 can present with a rash and be mistaken for Dengue. J Am Acad Dermatol. marzo de 2020.

**Figuras 15,16 y 17:** Lesión cutánea compatible con livedo Reticularis

**Fuente:** Tomado con fines académicos de Extraída de: Manalo IF, Smith MK, Cheeley J, Jacobs R, A Dermatologic Manifestation of COVID-19: Transient Livedo Reticularis. [Internet.] Journal of the American Academy of Dermatology (2020).

padecer la infección por SARS-CoV-2. El primer caso con mayor repercusión fue el publicado por Mazzotta sobre un chico de 13 años con lesiones en los pies definidas como una isquemia acral que, posteriormente, desarrolló síntomas compatibles con infección por SARS-CoV-2 y que podrían ser manifestaciones vasculares por el virus. Otros casos se describen como livedo reticularis asociado a la microtrombosis y acrocianosis que aparecen en estos pacientes. Una de las más frecuentes es la erupción urticarial, aunque también aparecen pacientes con lesiones similares descritas como pápulas eritematosas amarillentas

confluentes en ambos talones, que tres (3) días después se convirtieron en placas eritematosas endurecidas y pruriginosas y también pacientes con eritema-rash malar. También hay manifestaciones cutáneas que pueden ser confundidas y diagnosticadas de otras enfermedades como las producidas por el virus del dengue. Estamos, por tanto, ante otra enfermedad «gran simuladora», con múltiples posibilidades de aparición cutánea.(28).

Para aumentar aún más la complejidad de este tema, estos pacientes reciben múltiples tratamientos,

incluidos antibióticos sistémicos y antivirales; interferones y también cloroquina, que se ven implicados en la aparición de erupciones cutáneas generalizadas debiendo siempre sospecharlas al usar estos fármacos.(29). El diagnóstico diferencial se hace muy complicado. El tratamiento de estas manifestaciones es sintomático. En el caso de exantema, erupción urticariforme o erupción vesiculosa se pueden pautar antihistamínicos, emolientes, antisépticos y corticoides tópicos. Para las lesiones acro-isquémicas leves es importante evitar el frío y usar emolientes con lanolina y glicerina. Para las lesiones acro-isquémicas de pacientes hospitalizados se recomienda heparina de bajo peso molecular. Y en todos los casos observación clínica evolutiva añadido al tratamiento de base de la infección si fuese necesario. Se han puesto en marcha diversas iniciativas encaminadas a valorar las lesiones que aparecen en pacientes con sospecha de la infección, como el estudio *Covid-piel* donde colabora la academia de dermatología y múltiples hospitales del país, y, de momento, intentar reconocer esa clínica como posiblemente asociada a la COVID-19.(30).

### **Responsabilidades morales, éticas y bioéticas Protección de personas y animales**

Los autores declaramos que, para este estudio, no se realizó experimentación en seres humanos ni en animales. Este trabajo de investigación no implica riesgos ni dilemas éticos, por cuanto su desarrollo se hizo con temporalidad retrospectiva. El proyecto fue revisado y aprobado por el comité de investigación del centro hospitalario. En todo momento se cuidó el anonimato y confidencialidad de los datos, así como la integridad de los pacientes.

### **Confidencialidad de datos**

Los autores declaramos que se han seguido los protocolos de los centros de trabajo en salud, sobre la publicación de los datos presentados de los pacientes.

### **Derecho a la privacidad y consentimiento informado**

Los autores declaramos que en este escrito académico no aparecen datos privados, personales o de juicio de recato propio de los pacientes.

### **Financiación**

No existió financiación para el desarrollo, sustentación académica y difusión pedagógica.

### **Potencial Conflicto de Interés (es)**

Los autores manifiestan que no existe ningún(os) conflicto(s) de interés(es), en lo expuesto en este escrito estrictamente académico.

## **Bibliografía**

1. Yao XH, Li TY, He ZC, Ping YF, Liu HW, Yu SC et al. A pathological report of three COVID-19 cases by minimally invasive autopsies. *Zhonghua Bing Li Xue Za Zhi*. 2020;49.
2. Darlenski R, Tsankov N. Covid-19 pandemic and the skin - What should dermatologists know? *Clinics in Dermatology*. 2020.
3. Banco de Preguntas Preevid. Manifestaciones cutáneas de la COVID-19. [Internet.] *Murciasalud*; 2020.
4. Lee CH. Role of dermatologists in the uprising of the novel corona virus (COVID-19): Perspectives and opportunities.
5. Servicio de dermatología MQ y V del Hospital Universitario Virgen de las Nieves de Granada. Manifestaciones cutáneas asociadas a infección por SARS-CoV2.
6. Chen Y, Peng H, Wang L, Zhao Y, Zeng L, Gao H, et al. Infants Born to Mothers with a New Coronavirus (COVID-19).
7. Joob B, Wiwanitkit V. COVID-19 can present with a rash and be mistaken for Dengue. *J Am Acad Dermatol*. marzo de 2020.
8. Zhang J, Dong X, Cao Y, Yuan Y, Yang Y, Yan Y, et al. Clinical characteristics of 140 patients infected with SARS-CoV-2 in Wuhan, China.
9. Alert for non-respiratory symptoms of Coronavirus Disease 2019 (COVID-19) patients in epidemic period: A case report of familial cluster with three asymptomatic COVID-19 patients. [Internet]. *Journal of Medical Virology*.
10. Henry D, Ackerman M, Sancelme E, Finon A, Esteve E. Urticarial eruption in COVID-19 infection.
11. Recalcati S. Cutaneous manifestations in COVID-19: a first perspective. *J Eur Acad Dermatol Venereol*. 2020.
12. Mazzotta F, Troccoli T. Monday's case. Acute acro-ischemia in the child at the time of COVID-19. [Internet.] *Dermatologia Pediatr*, Bari. Disponible .
13. Yan Z, Wei C, Meng X, Yuanjie L, Yang Y, Jing Z, et al. Clinical and coagulation characteristics of 7 patients with critical COVID-2019 pneumonia and acro-ischemia. *Chin J Hematol*. 2020.
14. Manalo IF, Smith MK, Cheeley J, Jacobs R, A Dermatologic Manifestation of COVID-19: Transient Livedo Reticularis. [Internet.] *Journal of the American Academy of Dermatology* (2020).
15. Otto, MA. Skin manifestations are emerging in the coronavirus pandemic [Internet]. *The Hospitalist*.
16. Henry D, Ackerman M, Sancelme E, Finon A, Esteve E. Urticarial eruption in COVID-19 infection. *J Eur Acad Dermatol Venereol*. 2020. DOI:10.1111/jdv.16472
17. Estébanez A, Pérez-Santiago L, Silva E, Guillen-Climent S, García-Vázquez A, Ramón MD. Cutaneous manifestations in COVID-19: a new contribution. *J Eur Acad Dermatol Venereol*.
18. Hoenig LJ, Pereira FA. Rash as a Clinical Manifestation of COVID-19 Photographs of a Patient. [Internet.] *Clinics in Dermatology*. 2020.
19. Taberner R. ¿COVID-19 en forma de sabañones?. [Internet.] *Dermapixel*. 2020. [Consultado el 16 de abril de 2020.]
20. Perlman S. Another decade, another coronavirus. *N Engl J Med*. 2020;382:760-762.
21. Jin Y., Yang H., Ji W., Wu W., Chen S., Zhang W. Virology, epidemiology pathogenesis, and control of COVID-19. *Viruses*.
22. González J, Lebrato JC, Gaviria AZ, Martín RB, Roa FP, Martínez JM. Enfermedad por el coronavirus (COVID-19).
23. Mehra M.R., Desai S.S., Kuy S., Henry T.D., Patel A.N. Cardiovascular disease, drug therapy, and mortality in

- Covid-19.
- 24.5. Vaduganathan M., Vardeny O., Michel T., McMurray J.J.V., Pfeffer M.A., Solomon S.D. Renin-angiotensin-aldosterone system inhibitors in patients with Covid-19.
  - 25.6. Magro C., Mulvey J.J., Berlin D., Nuovo G., Salvatore S., Harp J. Complement associated microvascular injury and thrombosis in the pathogenesis of severe COVID-19 infection: A report of five cases. Transl.
  - 26.7. Guan W.J., Ni Z.Y., Hu Y., Liang W.H., Ou C.Q., He J.-X. Clinical characteristics of coronavirus disease 2019 in China. *N Engl J Med*
  - 27.8. Recalcati S. Cutaneous manifestations in COVID-19: A first perspective. *J Eur Acad Dermatol Venereol*.
  - 28.9. Hedou M., Carsuzaa F., Chary E., Hainaut E., Cazenave-Roblot F., Masson Regnault M. Comment on 'Cutaneous manifestations in COVID-19: A first perspective' by Recalcati S. *J Eur Acad Dermatology Venereol*.
  - 29.10. Fernandez-Nieto D., Ortega-Quijano D., Segurado-Miravalles G., Pindado-Ortega C., Prieto-Barrios M., Jimenez-Cauhe J. Comment on: Cutaneous manifestations in COVID-19: A first perspective. Safety concerns of clinical images and skin biopsies. *J Eur Acad Dermatol Venereol*.
  - 30.11. Galván Casas C., Català A., Carretero Hernández G., Rodríguez-Jiménez P., Fernández-Nieto D., Rodríguez-Villa Lario A. Classification of the cutaneous manifestations of COVID-19: A rapid prospective nationwide consensus study in Spain with 375 cases. *Br J Dermatol*.